

Спостереження з практики = Case Report

УДК 616.831:617.51:616-001.45+616.8-089

Сірко А.Г.^{1, 2}

Успішне хірургічне лікування тяжкого наскрізного мінно-вибухового черепно-мозкового поранення

¹ Відділення церебральної нейрохірургії №2, Дніпропетровська обласна клінічна лікарня ім. І.І. Мечникова, Дніпропетровськ, Україна; ² Кафедра нервових хвороб та нейрохірургії ФПО, Дніпропетровська медична академія МОЗ України, Дніпропетровськ, Україна

Надійшла до редакції 20.01.15.
Прийнята до публікації 16.04.15.

Адреса для листування:

Сірко Андрій Григорович, Відділення церебральної нейрохірургії №2, Дніпропетровська обласна клінічна лікарня ім. І.І. Мечникова, Жовтнева пл., 14, Дніпропетровськ, Україна, 49005, e-mail: neurosirko@mail.ru

Наведене спостереження тяжкого проникного уламкового наскрізного мінно-вибухового проникаючого черепно-мозкового поранення (НМВЧМП).

Уламок пройшов крізь праву й ліву півкулі великого мозку, спричинив його тяжке пошкодження з утворенням внутрішньочерепних гематом, вибухових переломів основи черепа та дірчастих переломів його склепіння, поранення серпа великого мозку та інтракраніальних судин. Вхідний отвір розташований в лівій скроневій, вихідний — у правій лобовій ділянці. Рановий канал з ознаками наскрізного діаметрального поранення.

НМВЧМП клінічно проявлялося вкрай тяжким станом потерпілого, глибокою комою, порушенням вітальних функцій. Виявлені поєднані поранення тулуба та кінцівок.

Проведена розширена первинна хірургічна обробка рани, що включала декомпресію головного мозку, санацію рани, пластику основи черепа та твердої оболонки головного мозку, припливно-відпливне дренивання.

Пацієнт для подальшого реабілітаційного лікування переведений до військового шпиталю. Своєчасне виконання оперативного втручання у повному обсязі дозволило ефективно подолати внутрішньочерепну гіпертензію та попередити гнійно-запальні ускладнення.

Ключові слова: проникне черепно-мозкове поранення; діаметральне поранення; наскрізне поранення; уламкові мінно-вибухові поранення; хірургічне лікування.

Укр. нейрохірург. журн. — 2015. — №3. — С.76-80.

Andriy Sirko^{1,2}

A case of successful surgical treatment of a heavy penetrating mine blast brain wound

¹ Cerebral Neurosurgery Department No. 2, Mechnikov Dnipropetrovsk Regional Clinical Hospital, Dnipropetrovsk, Ukraine; ² Neurology and Neurosurgery Department, Postgraduate Education Division, Dnepropetrovsk Medical Academy, the Ministry of Health of Ukraine, Dnipropetrovsk, Ukraine

Received, January 20, 2015.
Accepted, April 16, 2015.

Address for correspondence:

Andriy Sirko, Cerebral Neurosurgery Department No. 2, Mechnikov Dnipropetrovsk Regional Clinical Hospital, 14 Zhovnteva Square, Dnipropetrovsk, Ukraine, 49005, e-mail: neurosirko@mail.ru

This is an observation of a heavy penetrating fragment mine blast brain wound.

A fragment passed through the right and left cerebral hemispheres, caused heavy brain injuries, intracranial hematomas, blast skull base fractures and buttonhole vault fractures, falx and intracranial vessels injuries. The entrance wound was located in the left temporal area, and the exit wound in the right frontal area. The wound tract had signs of a penetrating diametric wound.

The penetrating wound manifested itself in the patient's extremely critical condition, deep coma, and vital functions disorder. The study also revealed combined trunk and extremities injuries.

An extended initial surgical brain wound debridement was done, which included brain decompression, wound sanitation, skull base and dural reconstruction, and tidal drainage.

The patient was transferred to a military hospital with improvements for further rehabilitation treatment. The timely and complete surgical treatment allowed for an effective management of intracranial hypertension and prevented pyoinflammatory complications.

Key words: penetrating brain wound; diametric wound; penetrating wound; fragment mine blast wounds; surgical treatment.

Ukrainian Neurosurgical Journal. 2015;(3):76-80.

Вступ. Наскрізни вогнепальні поранення черепа та головного мозку виникають внаслідок дуже великої енергії раннячого снаряда. Вони часто супроводжуються тяжким ушкодженням головного мозку, вибуховим переломом склепіння та основи черепа [1]. Трансвентрикулярне проходження травмуючого фрагмента через дві півкулі великого мозку зумовлює поганий прогноз. Водночас, двобічне ураження понад рівнем шлуночків потерпілі переносять краще

і ліпше реагують на біфронтальну декомпресивну краніектомію (ДК) [2]. До лікування НМВЧМП не можна застосовувати шаблонні підходи. Вид та обсяг оперативного втручання залежить від багатьох чинників, які слід брати до уваги у кожній клінічній ситуації [3-5].

Мета дослідження: проаналізувати результати обстеження й хірургічного лікування постраждалого при НМВЧМП.

Стаття містить рисунки, які відображаються в друкованій версії у відтінках сірого, в електронній — у кольорі.

Матеріали і методи дослідження. НМВЧМП виникло під час військового конфлікту у 2014 р. Рановий канал проходив по поперечному діаметру черепа, і, відповідно до використаної класифікації [6], мав ознаки наскрізного діаметрального поранення.

Результати та їх обговорення. Наводимо особливості діагностичної та лікувальної тактики.

Поранений Б., 34 років, тяжке НМВЧМП виникло під час обстрілу з системи залпового вогню «ГРАД». По лінії санітарної авіації доставлений у клініку через 5 год 45 хв після поранення. Стан вкрай тяжкий, кома II, 5 балів за шкалою ком Глазго (ШКГ). Анізокорія, S>D, фотореакція пригнічена. Самостійне дихання відсутнє, застосовано штучну вентиляцію легень (ШВЛ). Показники гемодинаміки підтримували шляхом інфузії симпатоміметиків. Під час обстеження виявлені поєднані поранення інших ділянок тулуба та кінцівок: вогнепальне поранення стопи з переломами V плеснової кістки, вогнепальні рани грудей, правого плеча, уламковий перелом правої лопатки. Вхідний отвір розташований в лівій скроневій, вихідний — у правій лобовій ділянці. Розміри вхідного отвору 8×10 мм, вихідного — 22×30 мм. З рани в правій лобовій ділянці виділялися спинномозкова рідина (СМР) та детрит. Крім того, відзначали виділення СМР з носових ходів. За даними спіральної комп'ютерної томографії (СКТ) голови, мозкового та лицевого скелета встановлені внутрішньомозкові (рис. 1) та кісткові (рис. 2) ушкодження, відтворений хід ранячого снаряда. Клінічний діагноз: тяжке поєднане вогнепальне НМВЧМП з вхідним отвором в лівій скроневій, вихідним — у правій лобовій ділянці. Забій-розтрощення головного мозку III ступеня. Гостра субдуральна та внутрішньомозкова гематома лівої скроневої частки мозку. Численні кісткові фрагменти лівої скроневої кістки в скроневій частці. Вогнищевий забій правої лобової частки. Дірчасті переломи в лівій скроневій та лобовій кістках справа. Багатоуламковий вибуховий перелом основи передньої черепної ямки з двох боків (лобової кістки з лобовими синусами, решітчастої кістки, даху очних ямок). набряк-набухання лівої півкулі великого мозку, дислокаційний синдром в стадії грубої клінічної декомпенсації. Кома II ступеня. Вогнепальні поранення грудей, правого плеча, правої лопатки та стопи.

Встановлені показання до оперативного втручання за участю двох операцій-

них бригад — нейрохірургічної та травматологічної. Операція розпочата через 1 год 25 хв після госпіталізації пораненого після стабілізації показників гемодинаміки. Операція передбачала вирішення трьох завдань: припинення кровотечі, профілактику інфекції та усунення внутрішньочерепної гіпертензії. Операція здійснена під загальним знеболенням.

Втручання розподілено на 12 етапів відповідно до розробленого нами алгоритму хірургічної обробки вогнепальних черепно-мозкових поранень. На нашу думку, слід здійснювати всі етапи ПХО вогнепальних поранень та обґрунтовувати їх невиконання за будь-якої клінічної ситуації.

1 етап — обробка вхідного та вихідного отворів. Шкіру голови обробляли розчином бетадину. До початку хірургічного втручання з профілактичною метою внутрішньовенно введено 2 г цефазоліну. Обробляли спочатку вхідний, потім вихідний отвори. Видалені сторонні тіла (волосся, бруд), згортки крові. Зважаючи на проникне поранення 3% розчин перекису водню не застосовували. Рана багаторазово промита ізотонічним розчином NaCl. З огляду на задовільну кровоточивість, краї ран не висікали. На цьому етапі рани не зашивали, проведено їх тампонаду.

2 етап — встановлення датчика внутрішньочерепного тиску (ВЧТ). На початку операції датчик не встановлювали. Це відкладено на більш пізні етапи оперативного втручання.

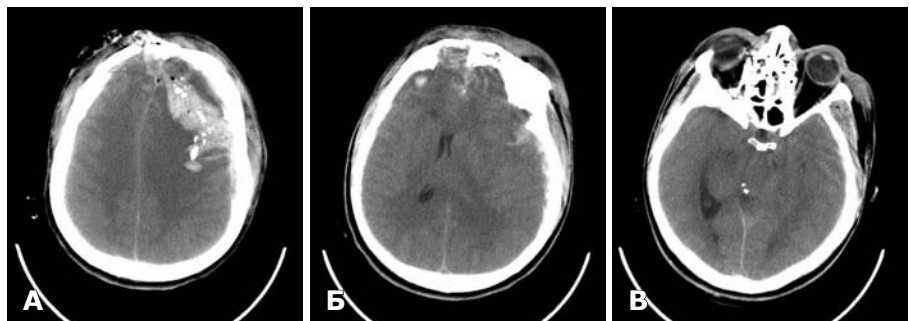


Рис. 1. СКТ до операції. Мозковий режим. А — по ходу ранового каналу внутрішньомозкова гематома, фрагменти кісток, пухирці повітря; Б — субдуральна гематома зліва. Вогнищеві забої правої та лівої лобових часток. Зміщення прозорої перетинки праворуч на 5 мм; В — набряк мозку. Стиснення мезенцефальної цистерни зліва. Контралатеральне розширення бічного шлуночка.

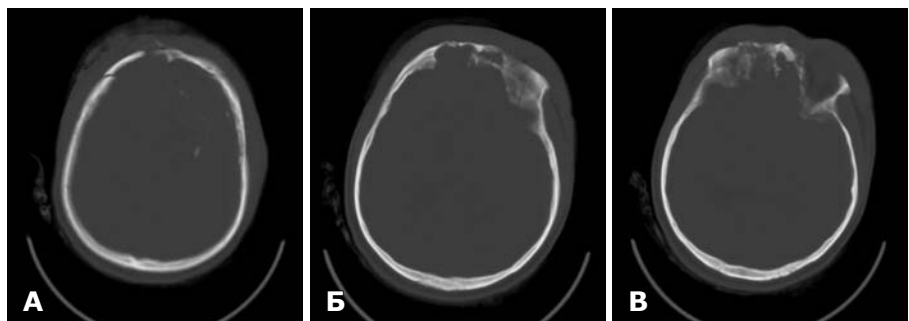


Рис. 2. СКТ до операції. Кістковий режим. А — дірчастий перелом на місці вихідного отвору. Дірчастий перелом склепіння черепа. Фрагменти кісток по ходу ранового каналу; Б — вибуховий перелом основи черепа — дах лівої очної ямки, лобові синуси з обох боків; В — вибуховий перелом основи передньої черепної ямки з обох боків.

3 етап — трепанація. З огляду на тяжкість стану потерпілого, дані КТ (виражений набряк мозку з ознаками латеральної та аксіальної дислокації), встановлені показання до виконання біфронтальної ДК. Бікоронарний розріз шкіри робили окремо на відстані від вхідного та вихідного отворів, тобто лінія розрізу розташована поза ранами. Виконано біфронтальну ДК, яка відповідала таким вимогам: передня межа — основа передньої черепної ямки з усуненням зруйнованих лобових пазух, перев'язування та пересічення верхнього сагітального синуса та великого серпоподібного відростка біля півнячого гребеня, задня межа — коронарний шов. На відміну від стандартної біфронтальної ДК, розміри трепанації переважали на боці більш ураженої півкулі великого мозку. Тверда оболонка головного мозку (ТОГМ) напружена, синюшна, не передавала пульсацію мозку, з вхідного та вихідного отвору виділявся мозковий детрит. ТОГМ поступово розкрита у вигляді широкого П-подібного клаптя, основою до верхнього сагітального синуса, спочатку зліва, потім справа. Одночасно видаляли гематоми та детрит.

4 етап — видалення кісткових уламків. Кісткові уламки видаляли шляхом аспірації та відмивання детриту з лівої скроневої частки. В цілому видалені 9 кісткових уламків різних розмірів. Намагалися видалити всі, навіть дрібні кісткові фрагменти.

5 етап — видалення снаряда. Металевий снаряд в рановому каналі не виявлений.

6 етап — видалення детриту. Шляхом відмивання та аспірації з застосуванням операційного мікроскопа під збільшенням $\times 8-12$ з ранового каналу видалені мозковий детрит, згортки крові. Межу неураженої та нежиттєздатної тканини мозку визначали шляхом макроскопічної оцінки забарвлення, кровоточивості, консистенції (визначали за зміною сили відсмоктування аспіратором). Мозковий детрит легко видалений шляхом зрошення та аспірації. Життєздатні тканини не видаляли. У такий спосіб оброблений рановий канал в лівій півкулі великого мозку. Застосування операційного мікроскопа полегшувало визначення меж необхідної резекції та аспірації речовини мозку та дозволяло ідентифікувати навіть дрібні кісткові фрагменти.

7 етап — видалення внутрішньочерепних гематом. Видалено гостру субдуральну гематому над лівою лобовою та скроневою частками об'ємом 40 см^3 , гостру внутрішньомозкову гематому лівої скроневої частки об'ємом 25 см^3 .

8 етап — припинення кровотечі, гемостаз. Для припинення кровотечі з гілок середньої мозкової артерії, пошкоджених уламком, що стало причиною утворення внутрішньомозкової гематоми, використали біполярну коагуляцію, з стінок ранового каналу — гемостатичний матеріал «Суржисел». Після досягнення гемостазу «Суржисел» максимально видаляли. Встановлене проходження уламка крізь нижню третину великого серпоподібного відростка з пошкодженням гілки передньої мозкової артерії — лівої мозолисто-крайової артерії (а. callosomarginalis sinistra). Гемостаз. Видалені ділянки забою та розтрощення тканини правої лобової частки. Таким чином, здійснена ревізія ранового каналу по всій довжині.

9 етап — пластика основи черепа. Попереднє виконання ДК з розсіченням ТОГМ, синуса та серпа великого мозку в передній третині, видалення субдуральної та внутрішньомозкової гематом і детриту, забезпечили релаксацію пораненого мозку та безпечний доступ до основи передньої черепної ямки з обох боків. З приводу прониклого поранення з переломом основи черепа, залученням лобового синуса, передніх відділів основи черепа та даху очної ямки, пораненому показане здійснення ранньої реконструкції з метою усунення ліквореї та попередження гнійно-запальних ускладнень. Багатоуламкові переломи основи черепа зі зміщенням поширювались до горбка турецького сідла. Реконструкція включала ексцентерацію лобового синуса, його краніалізацію, блокування носолобової протоки, багат шарове закриття окістям, фасцією та скроневим м'язом на живлячій ніжці з застосуванням фібрин-тромбінового клею.

10 етап — припливно-відпливне дренивання рани. З метою зрошення рани встановлені дві силіконові трубки припливно-відпливної системи з внутрішнім діаметром $2,5 \text{ мм}$, великою кількістю додаткових бічних отворів, запаяні на кінці. Трубки встановлені субдурально, виведені через контрапертури на достатній (7 мм) відстані від основного розрізу, фіксовані вузловими швами.

11 етап — пластика дефекту ТОГМ. Для пластики дефектів ТОГМ використані окістя та фасція скроневого м'яза. Пришиті додаткові фрагменти тканин, мозок вкритий у вигляді плаща з деяким запасом, зважаючи на можливість прогресування набряку мозку. По центру та периферії накладали шви-трималки, щоб закрити мертвий простір і запобігти формуванню після операції епідуральної гематоми. З огляду на наявність достатнього простору після ДК для розправлення мозку та задовільну пульсацію мозку, датчик вимірювання ВЧТ не встановлювали.

12 етап — пластичне закриття рани. Рани в ділянці вхідного та вихідного отворів зашиті у два шари. Основний бікоронарний розріз закритий окремо в два шари: вузлові шви — накладені на апоневроз, безперервний шов — на шкіру. Використовували шовний матеріал, що розсмоктується (вікріл). Накладено асептичну пов'язку.

Тривалість нейрохірургічної операції 2 год 35 хв.

Після операції пораненого протягом 14 діб лікували у відділенні нейрореанімації. Припливно-відпливну систему промивали стерильним ізотонічним розчином NaCl в об'ємі $1600-2000 \text{ мл}$ на добу. Рідина відтікала в стерильну закриту систему. Режим дренивання безперервно крапельний. Застосування промивної системи забезпечувало санацію ранового каналу у міру накопичення в ньому детриту та продуктів метаболізму з навколишніх ділянок мозку. Тривалість дренивання рани 4 доби. Тривалість та ефективність промивного дренивання контролювали за даними цитологічного дослідження промивних вод.

На наступну добу після операції проведена контрольна СКТ головного мозку (рис. 3). Встановлена позитивна динаміка: частковий регрес аксіальної та латеральної дислокації. Стан хворого тяжкий, протягом 7 діб перебував у стані коми. Здійснено трахеотомію. Після видалення трубок припливно-відпливної системи проводили регулярні люмбальні

пункції з метою контролю аналізу СМР та його санації. Максимальний цитоз за весь період спостереження становив 300 кл в 1 мкл. За результатами багаторазового бактеріологічного дослідження СМР мікроорганізми не виявлені. На 15-ту добу хворий переведений до нейрохірургічного відділення.

У відділення реанімації потерпілому призначали цефазолін по 2 г через кожні 8 год протягом 5 діб. В подальшому проводили регулярне бактеріологічне дослідження СМР, мокроти, крові, сечі. В мокротинні хворого виділений гемолітичний стафілокок, чутливий до тайгецикліну, ванкоміцину, лінезоліду, призначений препарат ванкоміцин. Антибактеріальна терапія виявилася успішною, що підтверджено даними клінічних, лабораторних та рентгенологічних досліджень.

На момент переведення до нейрохірургічного відділення стан пацієнта тяжкий, помірно приглушення (14 балів за ШКГ). Неадекватний, критика знижена. Зіниці рівні. Фотореакція жива. Рухи в кінцівках в повному обсязі. Рани голови загоїлись первинним натягом.

Після активізації хворого (на 17-ту добу після поранення) виник рецидив назальної ліквореї — витікання СМР з лівого носового ходу. Встановлений зовнішній люмбальний дренаж. Протягом 10 діб СМР дренивали в закриту стерильну систему. Лікворея припинилася.

За даними СКТ на 17-ту добу після операції (рис. 4) відзначено еволюцію вогнищевих забой та появу субдуральних гігром малого об'єму в лобових частках з обох боків.

На 28-му добу пацієнт переведений до військового шпиталю для подальшої реабілітації. Стан середньої тяжкості. Пацієнт у свідомості, в'ялий, адинамічний. Помірно виражені когнітивні розлади. Менінгеальні симптоми відсутні. Нормотермія. Рухи в кінцівках у повному обсязі. Сила збережена. Післяопераційні рубці без особливостей. Цитоз СМР перед виписуванням: 10 кл в 1 мкл, СМР чиста,

прозора. Беручи до уваги відсутність судом у гострому періоді травми та епілептичної активності за даними електроенцефалографії, антиконвульсанти не призначали.

Через 6 міс після поранення проведена СКТ з метою контролю стану мозку. Крім того, режим скасування дозволив виготовити титанову модель для пластики дефекту черепа на основі індивідуальної стереолітографічної моделі (рис. 5). Враховуючи проникаючий характер поранення з наявністю ліквореї в післяопераційному періоді, пластику дефекту черепа заплановано не раніше 10–12 міс з моменту

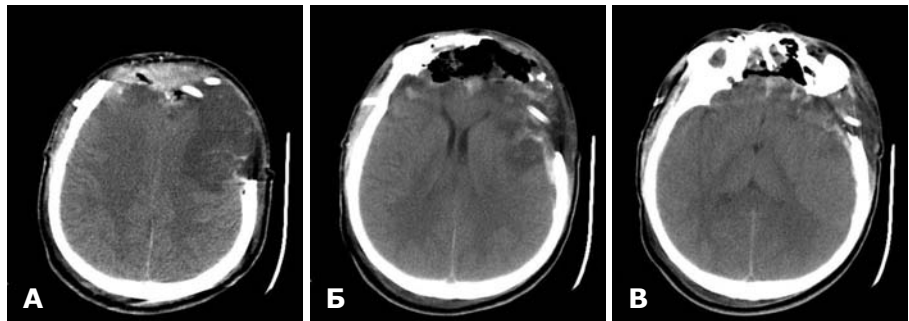


Рис. 3. СКТ у 1-шу добу після операції. Мозковий режим. А — набряк лобової частки. Вип'ячування лобової частки в трепанаційний отвір. Трубки припливно-відпливної системи; Б — гіподенсивне вогнище на місці клаптя окістя та скроневої фасції. Позитивна динаміка: розправлення передніх рогів бічних шлуночків мозку; В — вогнищеві забої лобових часток. Збереження ознак набряку правої та лівої півкуль великого мозку.

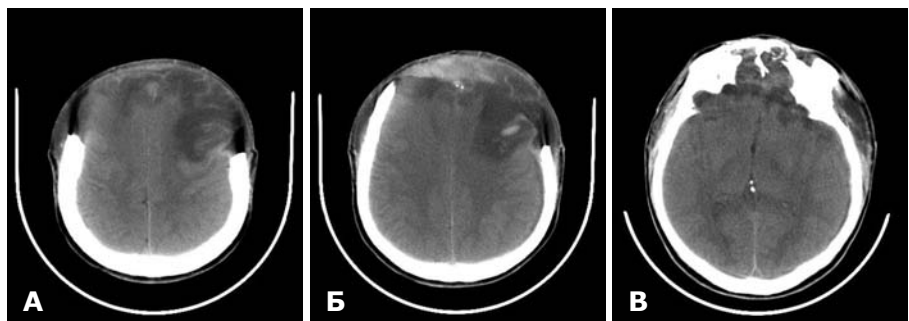


Рис. 4. СКТ на 17-ту добу після операції. Мозковий режим. А — субдуральні гігрома в лобових частках з обох боків; Б — еволюція вогнищевих забой; В — гіподенсивні вогнища в базальних відділах лобових часток.

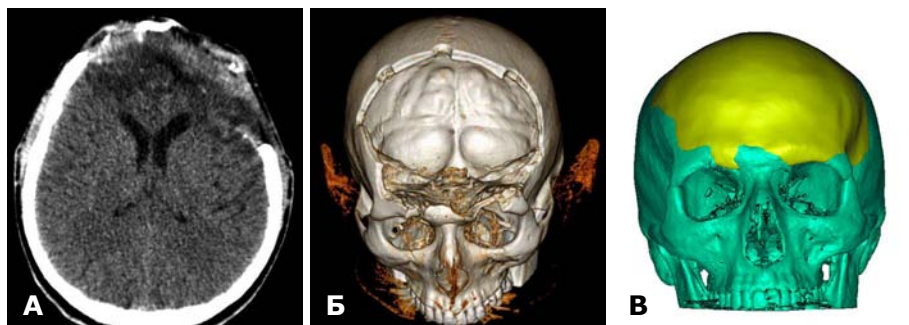

Рис. 5. СКТ через 6 міс після поранення. А — хороша візуалізація системи шлуночків, борозн та звивин мозку. Гіподенсивна зона (локальна атрофія мозку) по ходу ранового каналу; Б — 3D-реконструкція дефекту склепіння та основи черепа в прямій проекції; В — індивідуальна стереолітографічна модель черепа для виготовлення титанової пластини.

поранення. Судомні напади протягом 6 міс не відзначали, епілептична активність за даними контрольної електроенцефалографії відсутня.

Таким чином, снаряд пройшов знизу-вгору, зліва-направо, ззаду-наперед. По ходу ранового каналу виник дірчастий перелом лівої скроневої кістки з проникненням уламків в скроневу частку, що спричинило пошкодження лівих скроневої та лобової часток, правої лобової частки, гілок лівої середньої та передньої мозкових артерій з утворенням субдуральної, внутрішньомозкової гематом, вогнищ розтрощення мозку. Крім того, снаряд пошкодив серп великого мозку, виникли дірчастий перелом лобової кістки справа та багатоуламковий перелом передньої черепної ямки з обох боків.

Насамперед, слід було видалити всі сторонні тіла та здійснити реконструкцію основи черепа (з метою попередження інфекційних ускладнень), ДК та радикальне видалення внутрішньочерепних гематом, детриту (з метою усунення внутрішньочерепної гіпертензії), надійний гемостаз (з метою попередження виникнення рецидиву гематом).

Розподіл втручання на 12 етапів здійснений на основі аналізу даних літератури та власного клінічного досвіду. Виділення етапів операції досить умовне, оскільки під час хірургічного втручання може змінюватись послідовність виконання етапів, деякі етапи виконують одночасно або повторюють кілька разів. Виділення етапів операції має на меті оптимізацію та стандартизацію підходів до хірургічного лікування НМВЧМП.

Проведення СКТ голови з аналізом аксіальних зображень в мозковому та кістковому режимах, а також реконструкція у фронтальній проекції дозволили чітко визначити хід ранового каналу, характер екстра- та інтракраніальних ушкоджень. Точна інформація про характер поранення до операції допомогла спланувати всі етапи операції та виконати їх у повному обсязі під час одного втручання. Своєчасне та якісне здійснення оперативних втручань дозволило уникнути післяопераційних гнійно-запальних ускладнень. Рецидив ліквореї виник після усунення набряку мозку, що потребувало встановлення люмбального дренажа.

Висновки. Дані СКТ головного мозку з реконструкцією дозволяють нейрохірургу отримати повну інформацію про топографію НМВЧМП та виконати хірургічне втручання в повному обсязі під час однієї операції. Під час ПХО прониклих поранень необхідне радикальне видалення всіх нежиттєздатних тканин: детриту, згортків крові, ділянок розтрощення, вільних фрагментів кісток; слід широко використовувати первинну реконструкцію шкіри, ТОГМ, основи черепа, застосовувати припливно-відпливне дренивання рани. За вираженого набряку мозку з ознаками латеральної та аксіальної дислокації актуальне виконання декомпресивної трепанації черепа.

Список літератури

1. Невідкладна військова хірургія; пер. з англ.; під наук. ред. В. Чаплика, П. Олійника. — Львів: Наутилус, 2015. — 511 с.
2. Clinical Practice Guidelines [Електронний ресурс]. — Режим доступу: http://usaisr.amedd.army.mil/clinical_practice_guidelines.html
3. Організація надання спеціалізованої нейрохірургічної допомоги у військовий час (згідно оборонної військової доктрини): метод. вказівки / Є.Г. Педаченко, О.Г. Данчин, М.Є. Поліщук, В.І. Цимбалюк. — К., 2014. — 10 с.
4. Полищук Н.Е. Огнестрельные ранения головы / Н.Е. Полищук, В.И. Старча. — К.: ТОВ «ТоН», 1996. — 117 с.
5. Guidelines for field management of combat-related head trauma / T. Knuth, P.B. Letarte, G. Ling, L.E. Moores, P. Rhee. — N.Y.: Brain Trauma Foundation, 2005. — 87 p.
6. Черепно-мозговая травма: клиническое руководство; под ред. А.Н. Коновалова, Л.Б. Лихтермана, А.А. Потапова. — М.: Антидор, 2001. — Т2. — 675 с.

References

1. Chaplyk V, Oliylyk P., editors. *Nevidkladna viyskova khirurgiya [Emergency War Surgery]*. Lviv: Nautilus; 2015. Ukrainian.
2. *Clinical Practice Guidelines* [Internet]. Available at: http://usaisr.amedd.army.mil/clinical_practice_guidelines.html
3. Pedachenko EG, Danchin OG, Polishchuk ME, Tymbaliuk VI. *Orhanizatsiya nadannya spetsializovanoi neyrokhirurhichnoyi dopomohy u viyskovyy chas (z-hidno oboronnoyi viyskovoyi doktryny): metod. Vkazivky [Organization of specialized neurosurgical care in wartime (according to defensive military doctrine): Guidelines]*. Kyiv; 2014. Ukrainian.
4. Polishchuk NE, Starcha VI. *Ognestrel'nyye raneniya golovy [Gunshot wounds of the head]*. Kyiv: Ton; 1996. Russian.
5. Knuth T, Letarte PB, Ling G, Moores LE, Rhee P. *Guidelines for field management of combat-related head trauma*. New York; 2005.
6. Konovalov AN, Lihterman LB, Potapov AA., editors. *Cherepno-mozgovaya travma: klinicheskoye rukovodstvo [Traumatic brain injury: Clinical Guidelines]*. Moscow: Antidor; 2001;2. Russian.