

© Майор В. В.

УДК: 618.36-092.9:611.018:546.81:661.8:616-099

Майор В. В.

ДОСЛІДЖЕННЯ ВПЛИВУ АЦЕТАТУ СВИНЦЮ ПРИ ІЗОЛЬОВАНОМУ ВВЕДЕННІ ТА В КОМБІНАЦІЇ З ЦИТРАТАМИ МЕТАЛІВ НА ГІСТОЛОГІЧНУ СТРУКТУРУ ПЛАЦЕНТИ ЩУРІВ

ДЗ «Дніпропетровська медична академія МОЗ України» (м. Дніпропетровськ)

verashatornaya@yandex.ru

Дослідження виконано відповідно договору про наукову співпрацю між Національним медичним університетом ім. О. О. Богомольця, Інститутом нанобіотехнологій та ресурсозбереження України та ДЗ «Дніпропетровська медична академія МОЗ України» у рамках науково-дослідної роботи «Біологічні основи морфогенезу органів та тварин під впливом нанометалів в експерименті» (номер державної реєстрації 0115U004879).

Вступ. У теперішній час загальновідомим фактом є забруднення оточуючого середовища сполуками важких металів, найпоширенішим серед яких є свинець [9,10,12,13,14,15]. Широко обговорюється вплив свинцю у різних концентраціях на стан функціональних систем організму людини і тварин, та багато питань залишаються невизначеними, в тому числі і морфо-функціональні зміни плаценти за умов свинцевої інтоксикації, що призводять до різноманітних порушень розвитку плоду та новонародженого. Плацента є складним плодо-материнським органом обміну, синтезу та захисту [4,8,16]. Визначення адаптивних можливостей плаценти під дією зовнішніх факторів є актуальним питанням, так як зрив адаптаційних можливостей плаценти призводить до порушення нормального розвитку плоду. Плацента щурів, так само як і плацента людини, відноситься до типу дискоїдальних гемохоріальних плацент, тому є зручним об'єктом для вивчення впливу різноманітних факторів.

Актуальним є питання пошуку шляхів зниження негативного впливу свинцю, в більш ранніх наших дослідженнях [1,5,7] було виявлено зниження ембріотоксичності ацетату свинцю у низьких концентраціях за допомогою одночасного з токсикантом введення розчинів цитратів срібла або золота. Необхідність вивчення компенсаторних реакцій плаценти на гістологічному рівні при введенні комбінацій ацетату свинцю з цитратами металів (золота та срібла) обумовило актуальність даного дослідження.

Мета дослідження. Виявлення на гістологічному рівні змін морфометричних показників та порушень структури плаценти на різних етапах її розвитку в результаті впливу розчину ацетату свинцю при ізолюваному введенні та в комбінації з цитратами металів (золота та срібла).

Об'єкт і методи дослідження. Дослідження впливу розчинів металів на гістологічну перебудову

плаценти проведено на 64 білих самицях щурів лінії «Вістар», початковою вагою 150-180 г. Тварини були поділені на чотири групи по 16 особин: 1 група – тварини, яким вводили розчин ацетату свинцю у дозі 0,05 мг/кг; 2 група – тварини, яким вводили розчин ацетату свинцю у дозі 0,05 мг/кг та розчин цитрату золота у дозі 1,5 мкг/кг; 3 група – тварини, яким вводили розчин ацетату свинцю у дозі 0,05 мг/кг розчин цитрату срібла у дозі 2 мкг/кг; 4 група – контрольна.

Проведення експерименту здійснювалось із дотриманням принципів біоетики, що викладені у Хельсинській декларації Всесвітньої медичної асоціації про гуманне ставлення до тварин, а також згідно до Закону України «Про захист тварин від жорстокого поводження» від 15.12.2009 р. № 1759-VI та «Загальних етичних принципів експериментів на тваринах» (Київ, 2001).

Для проведення досліджень обрано низькі дози металів, які відображають реальне їх співвідношення в добових раціонах людини промислового регіону. Доза свинцю складає 0,05 мг/кг маси тіла, що в 10 разів вище ДСД та відповідає порогу токсичності. Вибір ацетату свинцю як досліджуваної речовини для моделювання інтоксикації обґрунтовується широким його розповсюдженням в об'єктах довкілля промислового регіону, при цьому свинець є політропний токсин і найбільш глобальний токсикант, який впливає на якість гамет, запліднення та на переріг вагітності за даними літератури та результатами власних досліджень. В експериментальних моделях використовували розчини наночастинок цитрату срібла та золота, отриманих за аквананотехнологією. Розчини цитратів нанометалів отримували згідно договору про наукову співпрацю в Науково-дослідному інституті Нанобіотехнологій та ресурсозбереження України (директор – професор В. О. Ліннік).

Досліджувані речовини вводили на протязі всієї вагітності, перший день вагітності визначали за допомогою методу піхвових мазків. У кожній групі половину тварин виводили з експерименту на 16-ту добу вагітності, а іншу половину – на 20-ту добу шляхом передозування ефірного наркозу.

Гістологічні препарати плаценти були виготовлені за стандартними методиками, плаценту щурів фіксували у розчині 10% нейтрального формаліну,

зневоднювали у висхідній батареї спиртів, заливали у парафін. Гістологічні зрізи виготовляли на ротаційному мікротомі товщиною 7-10 мкм, фарбували гематоксиліном та еозинном.

Результати досліджень та їх обговорення.

Плацента щурів гемохоріального типу, за даними деяких авторів завершує формуватися на 13 добу вагітності, в цей час плодвмістища в рогах матки маленькі за розмірами і відокремити плаценту від плоду важко, на 16 добу вагітності розмір плодвмістища збільшується, і плаценту стає легко відокремити для подальшого вивчення, на 20-ту добу плацента є зрілою, після чого в ній починають відбуватися деструктивні зміни [3,6].

При гістологічному дослідженні зрізів плаценти 16-ї та 20-ї доби вагітності за допомогою світлової мікроскопії були виявлені основні зони у плаценті щурів, яка складається з двох частин: материнської та плодової. Загальний план будови плаценти контрольної та дослідних груп не відрізняється – материнська частина плаценти включає шар децидуальної оболонки та губчасту зону спонгіотрофобласту, плодова частина представлена лабіринтною зоною, в якій безпосередньо відбувається обмін між материнською та плодовою кров'ю.

Аналіз морфометричних показників плаценти щурів показав, що у групі інтоксикації ацетатом свинцю відбувається зменшення маси та діаметру плаценти, як на 16-тій, так і на 20-тій добі ембріогенезу (табл. 1). Плацента 16-ї доби вагітності була на 9% менше, ніж контрольна (p < 0,01), а на 20-тій добі вагітності різниця у масі складала 3% та була недостовірною (p > 0,05). Маса плаценти 16-ї доби групи комбінованого впливу ацетату свинцю з цитратом золота достовірно зростає відносно групи інтоксикації на 9,2% (p < 0,05), а у групі комбінованого впливу з цитратом срібла на 8,8% (p < 0,01). Маса плацент 20-ї доби недостовірно зменшена у порівнянні із контрольною групою та групою впливу ацетату свинцю.

Збільшення маси плаценти свідчить про наявність компенсаторних реакцій у плаценті під впливом витратів металів за умови введення ацетату свинцю. Відомо, що потрапляння в організм свинцю під час вагітності призводить до накопичення його у крові, печінці, плаценті, плодах та викликає гіпоксію організму [2, 11]. Збільшення діаметру плаценти на 20-тій добі вагітності у групах комбінованого впливу ацетату свинцю з цитратом золота та ацетату свинцю з цитратом срібла, означає збільшення площі контакту цього позазародкового органу з маткою, що дає можливість попередити або значно зменшити наслідки дефіциту кисню та токсичних речовин.

В результаті гістоморфометричних досліджень, було виявлено, що загальна товщина плаценти щурів групи впливу низьких доз ацетату свинцю на 16-тій добі вагітності менша у порівнянні

із контрольною групою на 5% (p < 0,05) за рахунок зниження товщини лабіринтної зони на 10% (p < 0,01), та зростання материнської частки, що включає децидуальну оболонку та спонгіотрофобласт на 11,4% та 8,2% відповідно, але дані показники не є достовірними (p > 0,05). Це призводить до змін у співвідношенні материнського та плодового шарів, що складає 30/70 у контрольній групі та 34/66 у групі інтоксикації. Під час розвитку плаценти це співвідношення закономірно змінюється, на ранніх етапах розвитку плаценти переважає материнська частина, потім починається розростання лабіринтного відділу, а материнського зменшується. Можливо збільшена материнська частина на 16-й добі вагітності говорить про затримку розвитку плаценти під дією токсичних сполук свинцю.

Під час гістологічного дослідження плаценти 16-ї доби дослідних груп, було відмічено знижене кровонаповнення материнських лакун та синусів лабіринтного відділу (рис. 1) у групі впливу ацетату свинцю, помітна агрегація еритроцитів, потовщення децидуальної оболонки.

На 20-тій добі вагітності загальна товщина плаценти у групі свинцевої інтоксикації збільшується на 12,6% (p < 0,01), в основному за рахунок статистично достовірного потовщення лабіринтної зони на 14% (p < 0,01) (табл. 2). При цьому спостерігається низький рівень кровонаповнення органу, судини містять невелику кількість формених елементів крові, а також зустрічається явище сладжу еритроцитів (рис. 2). У загальному співвідношенні материнського та плодового шарів плаценти 20-ї доби дещо зменшеною є материнська частина, за рахунок зниження товщини децидуальної оболонки на 22,6% (p < 0,05).

В групах комбінованого впливу ацетату свинцю та цитрату золота або цитрату срібла спостерігається виражений вплив свинцю на процеси розвитку плаценти, зберігається загальна тенденція розвитку цього органу, аналогічна групі ізольованого введення свинцю.

На 16-тій добі розвитку (рис. 1) загальна товщина плаценти групи одночасного введення ацетату свинцю та цитрату золота менша за контрольну на 14,2% (p < 0,0001), при введенні з цитратом срібла на 8% (p < 0,001), на цьому етапі розвитку плодова частина плаценти у групах комбінованого впливу

Таблиця 1.

Морфометричні показники розвитку плаценти

Група	Маса плаценти, мг		Діаметр плаценти, мм	
	16-та доба	20-та доба	16-та доба	20-та доба
Контроль	0,311 ± 0,008	0,59 ± 0,02	1,10 ± 0,01	1,51 ± 0,04
Ацетат свинцю	0,282 ± 0,004**	0,57 ± 0,02	1,08 ± 0,02	1,44 ± 0,03
Ацетат свинцю+цитрат золота	0,308 ± 0,01*	0,55 ± 0,02	1,04 ± 0,02*	1,47 ± 0,02
Ацетат свинцю+цитрат срібла	0,307 ± 0,007**	0,54 ± 0,01	1,05 ± 0,03	1,46 ± 0,02

Примітка: * p < 0,05; ** p < 0,001 – по відношенню до контрольної групи; * p < 0,05; **p < 0,001 – по відношенню до групи свинцевої інтоксикації.

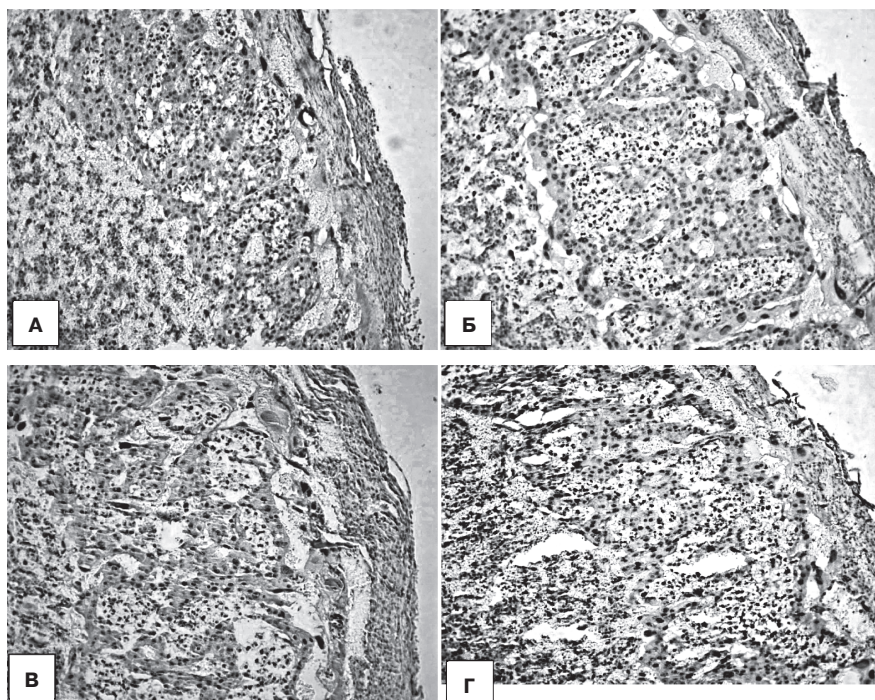


Рис. 1. Гістологічні зрізи плаценти 16-ї доби вагітності (материнська зона):
 А – контрольна група, Б – група впливу ацетатом свинцю,
 В – ацетат свинцю у комбінації з цитратом золота,
 Г – ацетат свинцю з цитратом срібла.

достовірно менша за норму на 21,5% ($p < 0,0001$) та 16,84% ($p < 0,0001$) відповідно. У материнській частині спостерігається розростання децидуальної оболонки, яка прилягає до стінки матки та є її похідною. Товщина децидуальної оболонки достовірно ($p < 0,0001$) збільшується у 2 рази як у порівнянні з контролем, так і з групою інтоксикації, в той час як

кацією проходять процеси адаптації та виникають компенсаторні реакції у плаценті. Нами спостерігалась на 16-й добі вагітності затримка розвитку плаценти під дією ацетату свинцю, що виражається у збільшенні материнської частки і співвідношенні двох частин плаценти – материнської та плодової. На 20-й добі вагітності відбувається посилення компенсаторних механізмів у розвитку плаценти

спонгіотрофобласт зменшується у товщині у порівнянні із групою введення ацетату свинцю (табл. 2). В групах комбінованого впливу кровонаповнення лабіринтного відділу плаценти зростає у порівнянні із групою інтоксикації.

На 20-тій добі вагітності у групах комбінованого введення спостерігається достовірно у обох групах ($p < 0,0001$) збільшення загальної товщини плаценти у порівнянні із контрольною групою на 14,5% (ацетат свинцю + цитрат золота) та на 14,7% (ацетат свинцю + цитрат срібла). Так само як і в групі впливу ацетату свинцю, товщина всіх відділів плаценти 20-ї доби вагітності перевищує показники контрольної групи (табл. 1).

Висновки

Протягом вагітності, яка супроводжується хронічною свинцевою інтоксикацією

Таблиця 2.

Товщина зон плаценти щура на різних строках вагітності

Група	Співвідношення материнської та плодової частин		Товщина плаценти, мкм		Товщина децидуальної оболонки, мкм		Товщина спонгіотрофобласту, мкм		Товщина лабіринтної зони, мкм	
	16-доба	20-доба	16-та доба	20-та доба	16-та доба	20-та доба	16-та доба	20-та доба	16-та доба	20-та доба
Контроль 30/70		17/83	2126,72 ± 32,57	2638,47 ± 62,88	77,54 ± 2,99	78,26 ± 5,93	557,49 ± 22,68	371,86 ± 22,18	1482,04 ± 39,57	2193,11 ± 62,95
Ацетат свинцю	34/66	16/84	2021,98 ± 47,66*	2969,82 ± 62,41**	86,35 ± 5,69	60,54 ± 5,41*	603,29 ± 28,09	406,89 ± 20,42	1332,34 ± 43,71**	2502,39 ± 56,52**
Ацетат свинцю + цитрат золота	36/64	21/79	1823,65 ± 51,16***,°°	3022,75 ± 52,35***	150,0 ± 8,30***,°°°	121,86 ± 10,86**	510,18 ± 18,72°°	520,66 ± 27,77***,°	1163,47 ± 42,99***,°°	2380,24 ± 42,47*
Ацетат свинцю + цитрат срібла	37/63	18/82	1955,39 ± 44,5**°,°	3026,65 ± 38,79***	147,01 ± 11,37***,°°°	114,37 ± 6,43***	576,05 ± 20,39°	423,05 ± 27,95°	1232,34 ± 37,74***	2489,22 ± 38,11**

Примітка: * $p < 0,05$; ** $p < 0,001$; *** $p < 0,0001$ по відношенню до контрольної групи; ° $p < 0,05$; °° $p < 0,001$; °°° $p < 0,0001$ по відношенню до групи свинцевої інтоксикації.

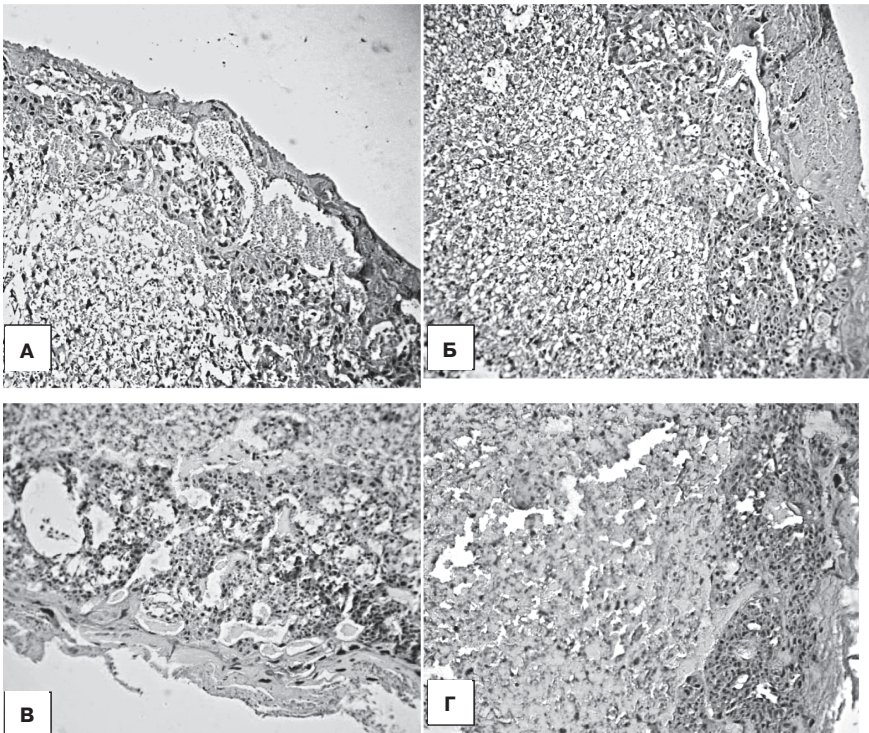


Рис. 2. Гістологічні зрізи плаценти 20-ї доби вагітності (спонгіотрофобласт та лабіринтна зона): А – контрольна група, Б – група впливу ацетатом свинцю, В – ацетат свинцю у комбінації з цитратом золота, Г – ацетат свинцю з цитратом срібла.

та розростання капілярів лабіринтного відділу, що призводить до збільшення загальної товщини плаценти.

При комбінованому введенні ацетату свинцю та цитратів металів (золота, срібла) на 16-тій добі визначається зменшення загальної товщини плаценти, збільшення у порівнянні з контрольною мате-

риської частки плаценти, що свідчить про затримку її розвитку. На 20-тій добі вагітності при комбінованому введенні відбувається збільшення діаметру плаценти, що сприяє збільшенню площі контакту плаценти з маткою та дає можливість зменшити наслідки дефіциту кисню, який виникає в результаті свинцевої інтоксикації. Спостерігається відновлення кровонаповнення плаценти, збільшення загальної товщини за рахунок розростання лабіринтної зони.

Отже, на 20-ту добу вагітності щурів у групах впливу ацетату свинцю та групах його комбінації із цитратами металів спостерігається гіперплазія плаценти, яку можна розглядати як реакцію у відповідь на гіпоксію, спричинену токсичною дією сполук свинцю.

Перспективи подальших досліджень. В подальших наукових дослідженнях доцільним є більш детальне вивчення гістологічної будови плаценти, що формується під впливом ацетату свинцю та його комбінації з цитратами металів та визначення впливу досліджуваних речовин на процеси формування судин плаценти і особливостей матково-плацентарного кровообігу.

Література

1. Дослідження впливу ацетату свинцю та наноаквахелатів золота на організм експериментальних тварин та на хід ембріогенезу / О. О. Савенкова, В. Ф. Шаторна, В. В. Майор [та ін.] // Міжрегіональна науково-методична конференція «Актуальні питання медицини». – 2013. – С. 34.
2. Зербино Д. Д. Свинець – етіологічний фактор поражения сосудов: основные доказательства / Д. Д. Зербино, Т. И. Соломенчук, Ю. А. Поспишиль // Мистецтво лікування. – 2009. – № 8 (64). – С. 1214.
3. Мацюк Я. Р. Структура плаценти крыс в разные сроки нормально протекающей беременности / Я. Р. Мацюк, О. В. Барабан // Журнал Гродненского государственного медицинского университета. – 2012. – № 1. – С. 54-58.
4. Милованов А. П. Патология системы мать-плацента-плод / А. П. Милованов. – М.: Медицина, 1999. – 447 с.
5. Модифицирующее влияние некоторых микроэлементов на токсичность соединений свинца в эксперименте / В. Ф. Шаторная, В. И. Гарец, Е. А. Нефедова [и др.] // Пятая международная научно-практическая конференция «Высокие технологии, фундаментальные и прикладные исследования в физиологии и медицине», Санкт-Петербург. – 2013. – № 2. – С. 259-266.
6. Ноздрачев А. Д. Анатомия крысы / А. Д. Ноздрачев, Е. Л. Поляков // Объекты биологии развития. – М.: Наука, 1975. – С. 505-563.
7. Пошук нових біоантогоністів ацетату свинцю в експерименті / В. Ф. Шаторна, В. І. Гарець, І. І. Колосова [та ін.] // Вісник Української медичної стоматологічної академії. – 2013. – № 4. – С. 191-196.
8. Рец Ю. В. Гормонально-гистохимические корреляции при хронической плацентарной недостаточности / Ю. В. Рец // Вопросы гинекологии, акушерства и перинатологии. – 2008. – Т. 7, № 1. – С. 12-15.
9. Сердюк А. М. Екологія довкілля та безпека життєдіяльності населення у промислових регіонах України / А. М. Сердюк, В. П. Стусь, В. І. Ляшенко. – Дніпропетровськ: Пороги, 2011. – 486 с.
10. Скальный А. В. Биоэлементы в медицине / А. В. Скальный, И. А. Рудаков. – М.: «Мир», 2004. – 271 с.
11. Ткаченко Т. А. Кислотно-лужный стан крові вагітних щурів за введення їм ацетату свинцю / Т. А. Ткаченко // Український біохімічний журнал. – 2008. – № 5. – С. 112-116.
12. Трахтенберг І. М. Профілактична токсикологія та медична екологія / І. М. Трахтенберг. – К.: Авіцена, 2011. – 120 с.
13. Тяжелые металлы внешней среды и их влияние на репродуктивную функцию женщин / А. М. Сердюк, Э. Н. Белецкая, Н. М. Паранько, Н. М. Шматов. – Днепропетровск: АРТ-ПРЕСС, 2004. – 148 с.

14. Lustberg M. Blood lead levels and mortality / M. Lustberg, E. Silberheld // *Arh. Intern. Med.* – 2002. – № 114. – P. 2443-2449.
15. Park S. K. Low-level lead exposure, metabolic syndrome and heart rate variability: The VA Normative Aging Study / S. K. Park, J. Schwartz, M. Weisskopf // *Environ. Health Perspect.* – 2006. – № 114. – P. 1718-1724.
16. Placental efficiency and adaptation: endocrine regulation / A. L. Fowden, A. N. Sferruzzi-Perri, P. M. Coan [et al.] // *J. Physiol.* – 2009. – № 587. – P. 34-59.

УДК: 618.36-092.9:611.018:546.81:661.8:616-099

ДОСЛІДЖЕННЯ ВПЛИВУ АЦЕТАТУ СВИНЦЮ ПРИ ІЗОЛЬОВАНОМУ ВВЕДЕННІ ТА В КОМБІНАЦІЇ З ЦИТРАТАМИ МЕТАЛІВ НА ГІСТОЛОГІЧНУ СТРУКТУРУ ПЛАЦЕНТИ ЩУРІВ

Майор В. В.

Резюме. Вивчали зміни морфометричних показників та гістологічних структур плаценти, що формується, в результаті впливу розчину ацетату свинцю при ізольованому введенні та в комбінації з цитратами металів (золота та срібла) вагітним самицям щурів. Експериментально виявили токсичну дію низьких доз ацетату свинцю на будову плаценти, що проявляється у зменшенні маси та діаметру плаценти, як на 16-тій, так і на 20-тій добі вагітності, а також змінами у товщині материнського та плодового шарів.

При комбінованому введенні ацетату свинцю з цитратами золота, срібла на 16-тій добі вагітності плацента відстає у розвитку від контрольної групи, що виявляється у вищій за норму товщині материнського відділу плаценти. Для плаценти 20-тої доби характерною є гіперплазія, зміни у співвідношенні материнського та плодового шарів за рахунок потовщення лабіринтного відділу.

Ключові слова: плацента, ацетат свинцю, цитрат золота, цитрат срібла.

УДК: 618.36-092.9:611.018:546.81:661.8:616-099

ИССЛЕДОВАНИЕ ВЛИЯНИЯ АЦЕТАТА СВИНЦА ПРИ ИЗОЛИРОВАННОМ ВВЕДЕНИИ И В КОМБИНАЦИИ С ЦИТРАТАМИ МЕТАЛЛОВ НА ГИСТОЛОГИЧЕСКУЮ СТРУКТУРУ ПЛАЦЕНТЫ КРЫС

Майор В. В.

Резюме. Изучали изменения морфометрических показателей и гистологических структур формирующейся плаценты под влиянием ацетата свинца при изолированном введении и в комбинации с цитратами металлов (золота и серебра) беременным самкам крыс. Экспериментально определили токсичное влияние низких доз ацетата свинца на строение плаценты, которое проявляется в уменьшении массы и диаметра плаценты, как на 16-й, так и на 20-й день беременности, а также изменениями в толщине материнского и плодового слоев.

При комбинированном введении ацетата свинца с цитратами золота, серебра на 16-й день беременности плацента отстает в развитии от контрольной группы, что проявляется в превышении толщины при сравнении с контролем материнского слоя плаценты. Для плаценты 20-х суток характерна гиперплазия, изменения в соотношении материнского и плодового слоев за счет утолщения лабиринтного отдела.

Ключевые слова: плацента, ацетат свинца, цитрат золота, цитрат серебра.

UDC: 618.36-092.9: 611,018: 546.81: 661.8: 616-099

EXPLORATION OF THE EFFECT OF LEAD ACETATE ON HISTOLOGICAL STRUCTURE OF PLACENTA IN ISOLATED INJECTION AND IN COMBINATION WITH CITRATE METALS IN RATS

Maier V. V.

Abstract. Currently, the known fact is the environmental contamination of heavy metal compounds, the most common of which is the lead. Widely discussed the influence of different concentrations of lead on the status of functional systems of humans and animals, many issues remain unclear, including morphological and functional changes in the conditions of the placenta influenced by lead intoxication, leading to various disorders of fetus and newborn. The placenta is a complicated organ of maternal-fetal exchange, synthesis and protection. Determining the adaptive capacity of the placenta under the influence of external factors is a key issue, as the failure of the placenta adaptive capacity leads to disruption of normal fetal development. Placenta rats, as well as human placenta a type discoid hemo-chorial placenta is a convenient object for studying the impact of various factors. It is important to find ways to protect mother's and child's organism from the negative effects of lead.

The aim of the research work: to investigate the effect of lead acetate and combination of lead acetate with solutions of gold and silver citrates on the histological structure of placenta and its morphometrical parameters at different stages of placental development.

Study was conducted on 64 white mature pregnant female rats Wistar. All animals were divided into 4 groups (16 animals in each group): Group I – animals injected with solution of lead acetate at a dose of 0.05 mg/kg, group II – animals injected with solution of lead acetate at a dose of 0.05 mg/kg and solution of gold citrate at a dose of 1.5 mcg/kg; III group – animals injected with solution of lead acetate at a dose of 0.05 mg/kg and solution of silver citrate at a dose of 2 mcg/kg; IV group – control, animals injected with distilled water. Rats were mated by the standard scheme. First day of pregnancy was identified from the moment of determining of sperm in vaginal swab. Solutions of heavy metals and nanometals were injected to pregnant female through a tube once a day, at one and the same time. Operative slaughter was performed on 16th and 20th day of pregnancy.

МОРФОЛОГІЯ

Histological slides of placenta were made by standard methods, placenta were fixed in a solution of 10% neutral formalin, dehydrated with successively stronger concentrations of ethyl alcohol, embedded in paraffin wax and sectioned on a microtome, stained with hematoxylin and eosin.

Comparison of the results of morphometric, histologic studies revealed toxicity of low doses of lead acetate to the structure of the placenta, which manifested by a decline of weight and placental diameter on the 16-th and 20-th days of embryogenesis, as well as changes in the thickness of the maternal and fetal layers.

In case of combined administration of lead acetate with gold citrate, silver citrate observed a pronounced effect of lead on placental development processes, development of this organ is similar to the intoxication group. On the 16-th day of pregnancy the placenta of groups in combined influence is lagging behind in the development of the placenta in the control group, which is manifested in the increase (compared with the control group), the thickness of the parent part of the placenta. For placenta 20th day of pregnancy groups of isolated and combined injection of lead acetate is characterized by hyperplasia, changes in the ratio of maternal and fetal layers through thickening of the labyrinth part.

Keywords: placenta, silver citrate, gold citrate, lead acetate.

Рецензент – проф. Білаш С. М.
Стаття надійшла 30.01.2016 року