

Л.В.Абдул-Оглы
А.А.Козловская
В.Г.Рутгайзер
К.И.Дубовик
Е.О.Бельская

ГУ «Днепропетровская
медицинская академия
МОЗ Украины»

Ключевые слова: эмбриогенез, морфологические изменения хориона, ворсинки хориона, сосудистое русло хориона пупочный канатик.

Надійшла: 21.08.2016
Прийнята: 12.09.2016

УДК:611.12:611.013.8:572.7

МОРФОМЕТРИЧЕСКИЕ ПОКАЗАТЕЛИ ПУПОЧНОГО КАНАТИКА В НОРМЕ И ПРИ НАРУШЕНИИ ФОРМИРОВАНИЯ ПЛАЦЕНТЫ

Работа является фрагментом темы «Развитие и морфофункциональное состояние органов и тканей экспериментальных животных и человека в норме, в онтогенезе, под воздействием внешних факторов» (номер государственной регистрации: 0111U009598).

Реферат. Исследования проводились на эмбрионах, плодах человека с 8-й - по 42-ю неделю пренатального онтогенеза. В наших исследованиях мы показали, что гемодинамические процессы ранней плаценты и пупочного канатика взаимосвязаны. Нарушения формирования пупочного канатика в первую очередь связаны с расположенными в нем сосудами, которые имеют различный период закручивания и, следовательно, реципрокной пульсации, обеспечивающей трофическую функцию для плаценты и, в дальнейшем для эмбриона и плода. Также важным показателем развития пупочного канатика являются его морфометрические показатели. Следует отметить, что в эмбриогенезе интенсивность формирования завитков более выражена в сравнении с плодным периодом и с учётом морфометрических показателей. Но при нарушении формирования хориона, что подтверждалось диагностическими критериями нормального хода пренатального развития, отмечалась тенденция к гипоизвитости, то есть уменьшения количества завитков.

Morphologia. – 2016. – Т. 10, № 3. – С. 53-56.

© Л.В.Абдул-Оглы, А.А.Козловская, В.Г.Рутгайзер, К.И.Дубовик, Е.О.Бельская, 2016

Abdul-Ogly L.V., Kozlovskaja A.A., Rutgayzer V.G., Dubovik K.I., Belskaya E.O. Morphometric parameters of the umbilical cord within the standart at infringenment of the formation of the placenta.

ABSTRACT. Background. Infringements of the formation of the umbilical cord, first of all, are connected with the vessels, being located in it, which depending on the high-grade development have the various period of the torsion and, hence, the period of the reciprocal pulsation, providing the trophic function for a placenta and, further for an embryo and a fetus. As a result, the important indicator of the development of the umbilical cord is its anthropometrical data. **Objective** To study morphometric parameters of the umbilical cord within the standart at infringenment of the formation of the placenta. **Methods.** A study extraembryonic organ was conducted on embryos 8 - 42 weeks. Research was conducted on embryos of man of prenatal ontogenesis. **Results.** As a result of researches we have defined laws of changes of morphometric parameters of the umbilical cord at the infringenment of the differentiation of the chorionic villi as result of the infringenment of epithelial-mesenchymal transformations. As a result of researches at the development of the chorion in norm by the 9th week of the development the quantity of coils equals 11, and by the termination of the first trimester (by the 13th week) - 14 curls. Thus, within 4 weeks, the formation of 5 curls was on the average observed. It is necessary to notice, that in embryogenesis the intensity of the formation of curls is more expressed in comparison with the fetal period considering morphometric parameters. **Conclusion** So, the length of the umbilical cord had been changed during the fetal period of the prenatal ontogenesis with $17,0 \pm 1,3$ sm in 13 - 15 weeks up to $62,7 \pm 0,5$ in 40 - 42 weeks, and the quantity of curls had varied from 8 - 9 in 9 weeks up to 11 in 13 weeks.

Key words: embryogenesis, morphological changes in the chorion, fiber of chorion, the vascular channel of chorion, umbilical coiling.

Citation:

Abdul-Ogly LV, Kozlovskaja AA, Rutgayzer VG, Dubovik KI, Belskaya EO. [Morphometric parameters of the umbilical cord within the standart at infringenment of the formation of the placenta]. *Morphologia*. 2016;10(3):53-6. Russian.

Введение

Пуповина является, относительно самостоятельным элементом системы мать-плацента-плод, и проводником крови от плаценты к плоду и обратно. Сосуды пуповины обладают свойством ритмично сокращаться и способствовать сердечной деятельности эмбриона и плода, а респираторная пульсация пупочных артерий в значительной мере помогает осуществлению оттока артериальной крови к плоду. Эндотелиальный покров артерий и вены пуповины вырабатывает простагландины, в частности простаглицлин, который является мощным вазодилататором и ингибитором агрегации тромбоцитов [1, 2]. Амниотический эпителий пуповины входит в околоплодное пространство, а Вартонов студень сообщается посредством многочисленных ячеек и щелей с хориальной пластинкой плаценты. В результате пуповина и ранняя плацента являются взаимодействующим звеном, влияющим на развития эмбриона и плода в целом, что подтверждается взаимосвязанным механизмом развития, и отражается на её характеристиках. Среди морфометрических показателей длина канатика и количество завитков являются важным диагностическим критерием для развития плода и физиологически, благоприятно протекающей беременности [3, 4]. Значение имеют как укорочение, менее 30 см, так и чрезмерное удлинение пуповины, более 62 см, что влияет на физиологическое течение родов. Описан редкий синдром с уменьшением длины пупочного канатика до 8 см, но, как правило, в сочетании с недоразвитием передней брюшной стенки и, как следствие, поражением внутренних органов [5]. При задержке роста плода в плаценте существует дефицит развития терминальных пластин, что приводит к нарушению прохождения кислорода и гипоксии [6]. Возникает снижение интенсивности васкуляризации ворсин с развитием дистрофических изменений стромы ворсин, что вызывает нарушение взаимодействия между артериальным и венозным руслом [7, 8]. Таким образом, данные литературы свидетельствуют о косвенной взаимосвязи плаценты и гипоксических явлений, приводящих к нарушению развития эмбриона и плода, и, как следствие, изменению морфометрических показателей, что мы и попытались проанализировать и определить в наших исследованиях.

Цель исследования: определить морфометрические показатели пупочного канатика в норме и при нарушении формирования плаценты.

Материалы и методы

Исследование проводилось на 40 эмбрионах, плодах человека в возрасте с 8-й - по 42-ю неделю пренатального онтогенеза. Тотальные препараты плаценты вместе с пупочным канатиком, были взяты на базе родильного отделения МСЧ

56 и железнодорожной клинической больницы г. Днепропетровска, а также препараты анатомического музея для сравнительной характеристики и интерпретации данных нормы. С разрешения главных врачей в рамках договора о совместной работе между ДДМА и названными лечебными заведениями (от 05 мая 2007 года) о соблюдении этических и законодательных норм и требований в выполнении научных морфологических исследований.

Результаты и их обсуждение

В результате эпителиально – мезенхимальных трансформаций, преобразовательных процессов и дифференцировки внезародышевой мезодермы образуется рыхлая студенистая соединительнотканную основу пупочного канатика. В результате исследований мы определили закономерности изменений морфометрических показателей пуповины при нарушении дифференцирования ворсин хориона как результат нарушения эпителиально-мезенхимных трансформаций. Начиная с плодного периода пренатального онтогенеза, пуповина приобретает спиралевидный ход и начинает быстро расти в длину. С 13-й недели развития и на протяжении пренатального онтогенеза пуповина имеет типичную структуру канатика, покрытого однослойным эпителием со стромой, представленной вартоновым студнем. В её толще проходят две артерии и вена (рис. 1).

В двух артериях пуповины мышечная оболочка представлена двумя слоями, внутренний – продольный слой, способствующий сокращению и продвижению крови по длине пуповины, а наружный – циркулярный слой, способствует защите артерий от сдавления, которому пуповина подвергается при обвитии пуповины вокруг шеи и при прохождении через родовые пути. Мышечные пучки вены пупочного канатика расположены в продольном направлении.

При развитии ранней плаценты в норме, с увеличением срока гестации происходит увеличение и витков в пупочном канатике - к 9 – й неделе развития составляет 11, а к 13-й неделе – 14 завитков. За четыре недели в среднем, наблюдается формирование 5-ти завитков. Следует отметить, что в эмбриогенезе интенсивность формирования завитков более выражена, в сравнении с плодным периодом. Но при нарушении формирования плаценты, что подтверждалось нарушениями диагностических критерий нормального хода развития (макро – и микроскопических: задержка роста, развития плода и его конечностей; дефект васкуляризации, преждевременное созревание и замедленное созревание плаценты), отмечалась тенденция к уменьшению количества завитков в сравнении с нормой. В результате наших исследований количество завитков варьировало от 8-9 в 9 недель до

11 в 13 недель. Таким образом наблюдалась закономерность: чем более выражена длина канатика, тем меньше количество завитков. То есть, наибольшая извитость наблюдается в эмбриональный период пренатального онтогенеза. Необходимо отметить, что при нарушении формирования плаценты происходит не только нарушение нормального хода развития, что под-

тверждается задержкой развития плода в целом, но и изменения структурных особенностей строения пуповины. В результате при нарушении формирования плаценты в пупочном канатике наблюдается изменение длины с тенденцией к увеличению и гипоизвитость, то есть уменьшению количества завитков (рис. 2).

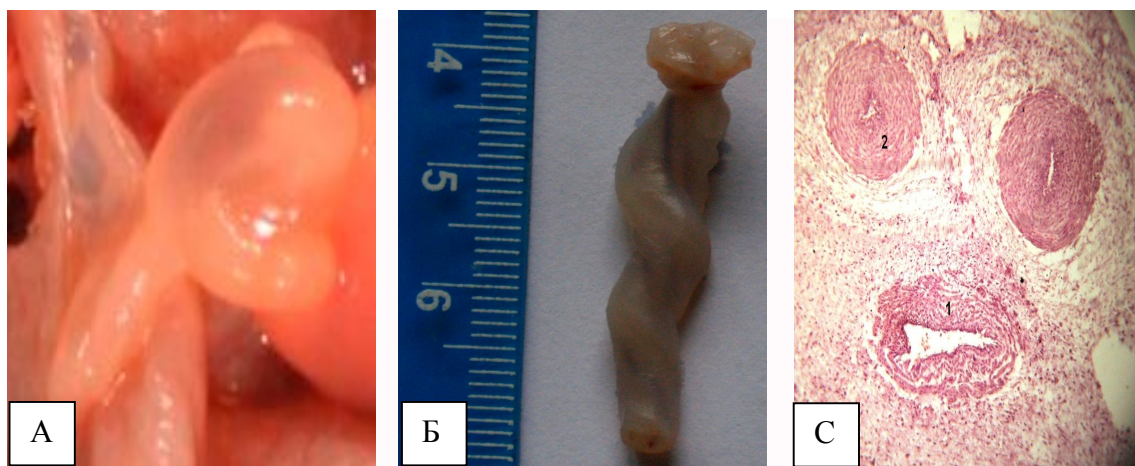


Рис.1. Макропрепарат пупочного канатика 8 недель пренатального развития (А) и 13 недель (Б), С - Поперечный разрез пупочного канатика плода человека 12 недель развития. Окраска гематоксилин - эозин. Ув.об.10, ок. 8. 1- пупочная вена; 2 - пупочные артерии.

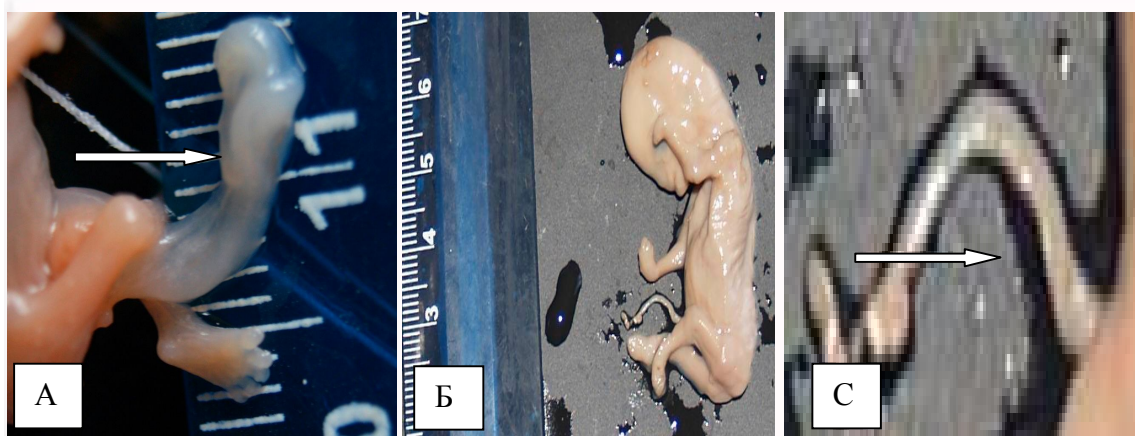


Рис. 2. Плод человека 10 недель развития в норме (нормоизвитость) при нарушении формирования плаценты (В) и увеличенный фрагмент рис. 2 - Б (С) при нарушении формирования плаценты (задержка роста, развития плода и его конечностей) - гипоизвитость.

Так как сосуды в составе пупочного канатика и их нормоизвитость влияет на реципрокную пульсацию и доставку артеризованной крови плоду, то изменения, связанные с нарушением спиралевидного хода сосудов и уменьшением их количественного показателя – завитков, являются причиной гипоксических изменений, влияющих на развития плода и органов. Однако нарушения развития и формирования пупочного канатика не исчерпывается гемодинамическими нарушениями. Существенное значение имеет такой морфометрический показатель, как длина

пуповины, который при формировании плаценты в норме изменялся с $15,0 \pm 0,9$ см в 13 – 15 недель до $57,5 \pm 0,7$ см - в 40 – 42 недели, а при нарушении формирования плаценты этот показатель изменялся с тенденцией к увеличению на протяжении плодного периода с $17,0 \pm 1,3$ см в 13 – 15 недель до $62,7 \pm 0,5$ см в 40 – 42 недели. Всего было выделено 10 групп с диапазоном в три недели в среднем по 4 эмбриона или плода в зависимости от срока гестации. В среднем наблюдалось увеличение длины при нарушении формирования плаценты по сравнению с нормой.

Выводы: в наших исследованиях мы показали, что гемодинамические процессы ранней плаценты и пупочного канатика взаимосвязаны. Нарушения формирования пупочного канатика в первую очередь связаны с расположенными в нем сосудами, которые в зависимости от полноценного развития имеют различный период закручивания и, следовательно, реципрокной пульсации, обеспечивающей трофическую функцию для плаценты и, в дальнейшем для эмбриона и плода. В результате, важным показателем развития пупочного канатика, как в норме, так и при нарушении являются данные длины и количественный показатель завитков. Так, при нарушении формирования плаценты, что подтверждалось нарушениями диагностических критериев нормального хода пренатального развития, отмечалась тенденция к гипоизвитости, то есть уменьшения количества завитков в сравнении с

количеством при формировании плаценты в норме. Так, длина пупочного канатика изменялась на протяжении плодного периода пренатального онтогенеза с $15,0 \pm 0,9$ см в 13 – 15 недель до $57,5 \pm 0,7$ см - в 40 – 42 недели, а при нарушении формирования плаценты с $17,0 \pm 1,3$ см в 13 – 15 недель до $62,7 \pm 0,5$ см в 40 – 42 недели. При развитии ранней плаценты в норме количество завитков к 9 – й неделе развития составляет 11, а к 13-й неделе – 14 завитков. При нарушении формирования - количество завитков в 9 недель составляет в среднем 9 завитков, а в 13 недель до 11, что подтверждает вышеперечисленное.

Перспективы дальнейших исследований

В дальнейшем будут рассмотрены изменения морфометрических показателей пуповины под воздействием электромагнитного излучения.

Литературные источники References

1. Vasylenko IV, Bruk BB, Gulkov YK, Kondratyuk RB. [Epithelial-mesenchymal and other transformations in normal]. *Patologia*. 2009; 6(2): 4-10. Russian
2. Strong TH, Jarles DL, Vega JS, Feldman DB. The umbilical coiling index. *Amer. Journ. Obstet. Gynecol.* 1994;170(1): 29 -32.
3. Gagayev CHG, Kalmykova NV, Otaryan KK, Radzinskiy VE. [Abstracts of the international conference “Ultrasound and functional diagnostics”]. Moscow; 2002: 150-151. Russian.
4. Tsaregradskaya GV. [A child from conception to a year]. ООО “Izdatelstvo AST”; 2003. 281 p. Russian.

5. Mylovanov AP, Savelyev SV. [Intrauterine fetal development]. Moscow; 2006. 383p. Russian
6. Davydenko IS. [Using information theory to evaluate the organization of different types of chorionic villi's of the placenta during normal pregnancy]. *Vistnyk morfologii*. 2005;11(1):5-10. Ukrainian.
7. Petrenko VM. [Basics of embryology. Questions of human anatomy.]. SPBG: Izdatelstvo DEAN; 2004. 400 p. Russian.
8. Tcherkasov VG, Lyzyn TM. [Hemomicrocirculatory track of placenta with its structural changes in women with preterm labor] *Vistnyk morfologii*. 2007;2:482. Ukrainian.

Абдул – Огли Л.В., Козловська А.А., Рутгайзер В.Г., Дубовик К.И., Бельская Е.О. Морфометричні показники пупкового канатика у нормі та при порушенні формування плаценти.

Реферат. Дослідження проводилося на ембріонах, плодах людини з 8-го по 42-ий тиждень пренатального онтогенезу. У наших дослідженнях ми показали, що гемодинамічні процеси ранньої плаценти та пупкового канатика взаємопов'язані. Порушення формування пупкового канатика в першу чергу пов'язані з розташованими у ньому судинами, які мають різний період закручування і реципрокної пульсації, яка, в свою чергу, забезпечує трофічну функцію для плаценти і, в подальшому, для ембріона і плода. Також важливими показниками розвитку пупкового канатика є його антропометричні данні. В результаті досліджень при нормальному розвитку хоріона к 9-му тижню кількість витків складала 11, а до закінчення першого триместру (на 13 тижні) – 14 завитків. Тобто протягом 4 тижнів в середньому спостерігалось формування 5-ти завитків. Необхідно зазначити, що в ембріогенезі інтенсивність формування завитків більш виражена у порівнянні з плодним періодом і з урахуванням морфометричних показників. Але при порушеннях формування хоріона, що підтверджувалося діагностичними критеріями нормального ходу пренатального розвитку, спостерігалася тенденція до гіпозвивистості, тобто до зменшення кількості завитків. Так, довжина пупкового канатика змінювалася протягом плодного періоду пренатального онтогенезу з $17,0 \pm 1,3$ см в 13 – 15 тижнів до $62,7 \pm 0,5$ см в 40 – 42 тижні, а кількість завитків змінювалася від 9 в 9 тижнів до 11 в 13 тижнів.

Ключові слова: ембріогенез, морфологічні зміни хоріона, ворсинки хоріона, судинне русло хоріона, пупковий канатик.