

Стойкая дисхромическая эритема (клинический случай)

Галныкина С. А., Козлова М. В.

Тернопольский государственный медицинский университет им. И. Я. Горбачевского

СТІЙКА ДИСХРОМІЧНА ЕРИТЕМА (КЛІНІЧНИЙ ВИПАДОК)

Галнікіна С. О., Козлова М. В.

Представлено клінічний випадок рідкісного дерматозу – стійкої дисхромічної еритеми. Подано сучасні принципи лікування даного дерматозу.

ERYTHEMA DYSCHROMIUM PERSTANS (A CASE REPORT)

Halnykina S., Kozlova M.

A clinical case of rare dermatosis – erythema dyschromium perstans and also the modern methods of treatment of this dermatosis are presented.

Впервые стойкую дисхромическую эритему (СДЭ) в 1957 г. описал С. Освальдо Рамирес в Сан-Сальвадоре, как «*dermatosis cenicienta*» [1, 2]. В переводе с испанского, термин *cenicienta* означает Золушка; очевидно, это название обусловлено ассоциацией этого фольклорного персонажа с золой в связи с длительным пребыванием у камина. Именно потому, что высыпания при СДЭ имеют пепельный или голубовато-серый цвет, несколько позже появилось название, под которым стойкая дисхромическая эритема часто фигурирует в литературе, – пепельный дерматоз. В Южной Америке, наряду с этим, используется другой термин: *erythema chronicum figuratum melanodermicum*.

Этиология СДЭ неизвестна, но многие исследователи рассматривают этот дерматоз, как клинический вариант актинической формы красного плоского лишая.

К различным предрасполагающим факторам развития СДЭ относят употребление аммония нитрита; инвазию кишечными паразитами, в частности нематодами. Также некоторые авторы указывают на присутствие в патогенезе дерматоза сенсбилизации на кобальт у представителей некоторых профессий. Иногда прослеживается зависимость от очагов фокальной инфекции.

По данным литературы, имеется также генетическая предрасположенность к развитию этого заболевания у людей некоторых национальностей. В качестве примера приводится частая

заболеваемость СДЭ мексиканского населения.

Следует отметить, что СДЭ (пепельный дерматоз) является самостоятельной дерматологической нозологией, хотя некоторые авторы рассматривают его, как одну из форм красного плоского лишая – актиническую [3-8].

Заболевание наиболее широко распространено в странах Латинской Америки и Азии; большинство больных зарегистрировано в Сан-Сальвадоре, где и был описан первый случай этого заболевания. Также наблюдались случаи возникновения данного дерматоза в Европе, в том числе в Италии [10].

Люди, имеющие смуглую кожу, более часто подвержены этому заболеванию, чем светлокожие [11]. В отличие от взрослых пациентов, среди которых преобладают с темными волосами, дети с клиническими проявлениями СДЭ обычно светловолосые [12]. Женщины болеют чаще, чем мужчины.

Пациенты, страдающие СДЭ, находятся в различных возрастных группах: СДЭ описана у детей в возрасте от 1 года и взрослых в возрасте 80 лет [13].

Большинство пациентов с диагнозом СДЭ трактуют своё заболевание, как эстетическую проблему, и обращаются с жалобами на косметический дефект.

К характерным клиническим симптомам относятся:

- СДЭ характеризуется овальными, полициклическими, или неправильной формы, серо-

голубыми, гиперпигментированными пятнами на коже туловища, рук, лица и шеи без субъективных ощущений;

- дерматоз дебютирует появлением пепельных пятен, иногда с эритематозными или повышенными краями;

- отсутствие признаков системных поражений;

- ногти и слизистые оболочки обычно не поражаются.

Дифференциальный диагноз следует проводить с такими заболеваниями, как:

- пемфигоидный красный плоский лишай;

- красный плоский лишай, вызванный медикаментозными средствами [14];

- атрофический красный плоский лишай;

- фиксированная медикаментозная эритема;

- пинта.

Приводим материалы клинического обследования больной.

Пациентка Л., 34 года, обратилась в ТОККВД с жалобами на наличие сыпи в области кожи живота, внутренних поверхностей бедер и подколенных ямок. Заболевание началось около 8 месяцев назад, когда впервые появилась сыпь; субъективные ощущения при этом отсутствовали. Со временем сыпь приобретала более интенсивный цвет, что тревожило пациентку, в связи с чем она обратилась за медицинской помощью. При поступлении: общее состояние больной удовлетворительное.

При объективном осмотре: у пациентки в области кожи живота наблюдаются овальные пятна с неровными краями, различные в диаметре, с характерным пепельно-цианотичным цветом; такие же пятна отмечаются на коже внутренних поверхностей бедер и подколенных ямок (Рис. 1 на вкладке).

Больной были проведены следующие обследования:

- УЗИ органов брюшной полости;

- иммуноферментный анализ на общий иммуноглобулин E (IgE) в крови;

- анализ крови на маркеры вирусных гепатитов;

- общий анализ мочи;

- общий анализ крови;

- реакция микропреципитации.

ЛИТЕРАТУРА

1. Ramirez C.O. Los cenicientos: Problema Clinica // Memoria del Primer Congreso Centroamericano de Dermatologica. – 1957. – P. 122-130.
2. Convit J., Kerdel-Vegas F. Erythema dyschromicum perstans a hitherto undescribed skin disease // J. Invest. Dermatol. – 1961. – Vol. 36. – P. 457-462.

При анализе результатов обследований патологических изменений выявлено не было.

Для подтверждения диагноза «Стойкая дисхромическая эритема» была проведена биопсия кожи (хотя, по данным литературы, гистологическая картина является относительно неспецифической).

У данной пациентки при патогистологическом исследовании кожи (описание макропрепарата № 2846-47 – Рис. 2-5 на вкладке) было обнаружено:

- умеренный склероз дермы;

- периваскулярно – хроническое неспецифическое воспаление, утончение эпидермиса.

Методы лечения СДЭ. На сегодняшний день, многие терапевтические методы используются для лечения СДЭ; к сожалению, они не дают удовлетворительных результатов. К наиболее эффективным в лечении данного дерматоза препаратам относится Клофазимин [15]. Также используются другие методы лечения; к ним относятся:

- ультрафиолетовое воздействие;

- антибиотики;

- антигистаминные препараты;

- гризеофульвин;

- химический пилинг;

- кортикостероиды;

- витамины;

- изониазид;

- хлорохин, –

и даже психотерапия [16]. Применение местных кортикостероидных препаратов дает незначительный эффект только на начальных стадиях заболевания, но не приводит к уменьшению пигментации очагов.

Осложнения СДЭ не описаны, но возможные побочные действия и осложнения, связанные с применением Клофазамин.

Прогноз. Высыпания при этом заболевании могут сохраняться всю жизнь, поэтому СДЭ может быть трактована, как пожизненный дерматоз. Имеются отдельные наблюдения спонтанного регресса высыпаний СДЭ.

3. Berger R.S., Hayes T.J., Dixon S.L. Erythema dyschromicum perstans and lichen planus: are they related? // J. Am. Acad. Dermatol. – 1989. – Vol. 21, No 2 (Pt 2). – P. 438-442.
4. Kark E.C., Litt J.Z. Ashy dermatosis – a variant of lichen planus? // Cutis. – 1980. – Vol. 25, No 6. – P. 631-633.

5. Naidorf K.F., Cohen S.R. Erythema dyschromicum perstans and lichen planus // Arch. Dermatol. – 1982. – Vol. 118, No 9. – P. 683-685.
6. Penagos H., Jimenez V., Fallas V., O'Malley M., Maibach H.I. Chlorothalonil, a possible cause of erythema dyschromicum perstans (ashy dermatitis) // Contact Dermatitis. – 1996. – Vol. 35, No 4. – P. 214-218.
7. Molinero J., Vilata J.J., Nagore E., Obon L., Grau C., Aliaga A. Ashy dermatosis in an HIV antibody-positive patient // Acta Derm. Venereol. – 2000. – Vol. 80, No 1. – P. 78-79.
8. Nelson M.R., Lawrence A.G., Staughton R.C., Gazzard B.G. Erythema dyschromicum perstans in an HIV antibody-positive man // Br. J. Dermatol. – 1992. – Vol. 127, No 6. – P. 658-659.
9. Correa M.C., Memije E.V., Vargas-Alarcon G. et al. HLA-DR association with the genetic susceptibility to develop ashy dermatosis in Mexican Mestizo patients // J. Am. Acad. Dermatol. – 2007. – Vol. 56, No 4. – P. 617-620.
10. Carboni I., Costanzo A., Campione E., Paterno E.J., Chimenti S. Ashy dermatosis: clinicopathological associations in two cases // Clin. Ter. – 2008. – Vol. 159, No 5. – P. 321-323.
11. Silverberg N.B., Herz J., Wagner A., Paller A.S. Erythema dyschromicum perstans in prepubertal children // Pediatr. Dermatol. – 2003. – Vol. 20, No 5. – P. 398-403.
12. Torreló A., Zaballos P., Colmenero I., Mediero I.G., de Prada I., Zambrano A. Erythema dyschromicum perstans in children: a report of 14 cases // J. Eur. Acad. Dermatol. Venereol. – 2005. – Vol. 19, No 4. – P. 422-6.
13. Zaynoun S., Rubeiz N., Kibbi A.G. Ashy dermatoses – a critical review of the literature and a proposed simplified clinical classification // Int. J. Dermatol. – 2008. – Vol. 47, No 6. – P. 542-544.
14. Mizukawa Y., Shiohara T. Fixed drug eruption presenting as erythema dyschromicum perstans: a flare without taking any medications // Dermatology. – 1998. – Vol. 197, No 4. – P. 383-385.
15. Arbiser J.L., Moschella S.L. Clofazimine: a review of its medical uses and mechanisms of action // J. Am. Acad. Dermatol. – 1995. – Vol. 32, No 2 (Pt 1). – P. 241-247.
16. Bahadır S., Cobanoğlu U., Cimsit G., Yaylı S., Alpay K. Erythema dyschromicum perstans: response to dapsone therapy // Int. J. Dermatol. – 2004. – Vol. 43, No 3. – P. 220-222.

Рисунок к статье:
Галныкина С. А., Козлова М. В.

Стойкая дисхромическая эритема (клинический случай)

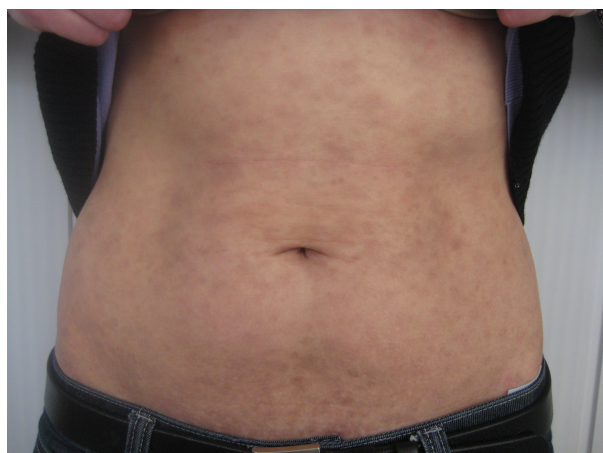


Рисунок 1, а

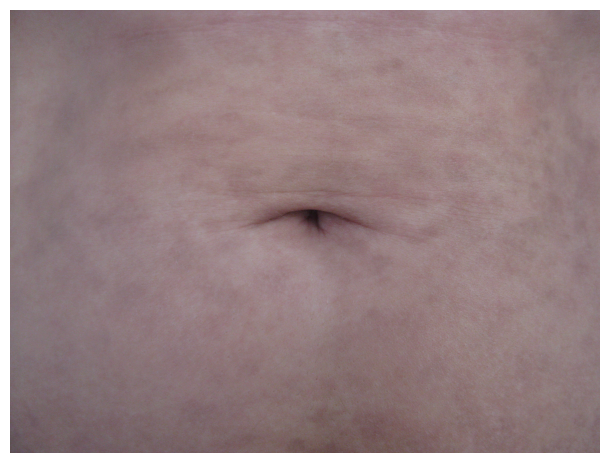

Рисунок 1, б

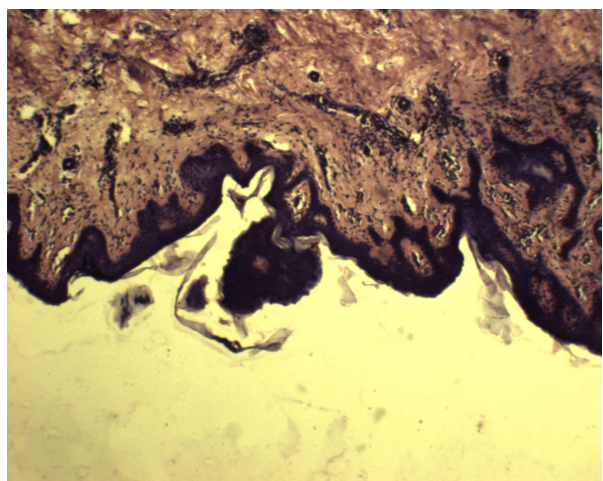


Рисунок 2

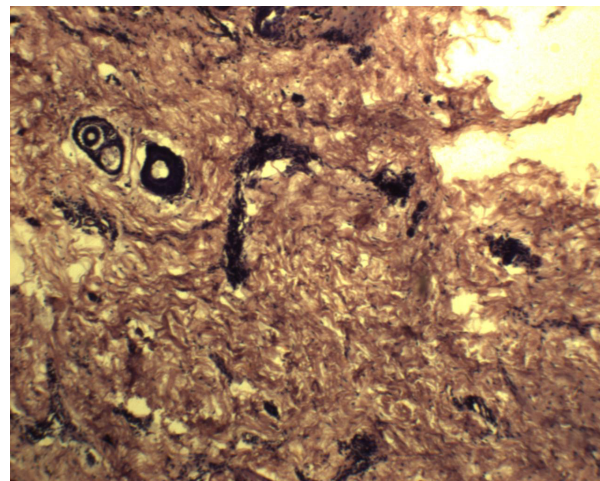


Рисунок 3

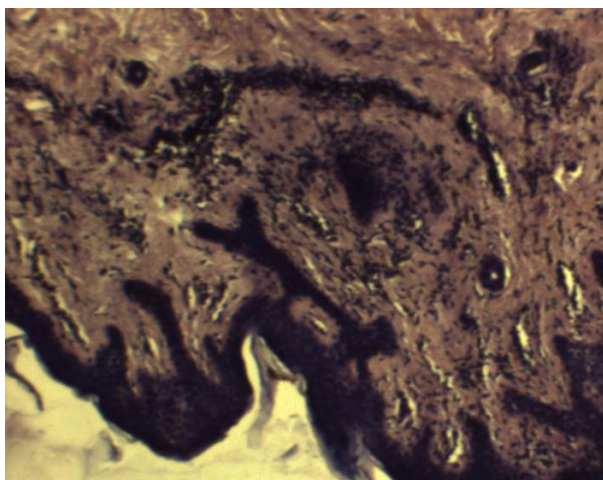


Рисунок 4

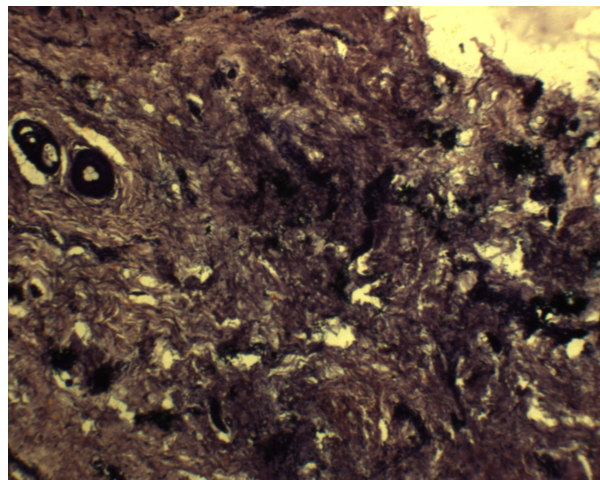


Рисунок 5