

**МІКРОБІОЦЕНОЗ ПОРОЖНИНИ РОТА У ХВОРИХ З ПОВНОЮ ВІДСУТНІСТЮ ЗУБІВ
ДО ТА ПІСЛЯ ЗНІМНОГО ПРОТЕЗУВАННЯ****Державний заклад «Дніпропетровська медична академія
Міністерства охорони здоров'я України» (м. Дніпро)**

ortho.stomat@dma.dp.ua

Зв'язок публікації з плановими науково-дослідними роботами. Робота є фрагментом НДР кафедри ортопедичної стоматології «Клініко-патогенетичне обґрунтування диференційованого підходу в лікуванні та профілактиці дефектів зубів та зубних рядів» (державний реєстраційний номер 0113 У 007668).

Вступ. Не дивлячись на стрімкий розвиток денальної імплантації, показник потреби дорослого населення України у «класичному» повному знімному протезуванні залишається досить високим та складає 57,5 осіб (77,35 протезів) на 1000 обстежених [1]. На жаль, ефективність даного виду стоматологічної допомоги залишається недостатньою: за даними ВООЗ (2018) 20-26% хворих не користуються виготовленими їм конструкціями. В зв'язку з цим проблемні питання забезпечення якості повних знімних протезів набувають свого подальшого розвитку [2].

За результатами проведених нами досліджень ураження слизової оболонки протезного ложа у хворих з повною відсутністю зубів, які відмовляються від користування виготовленими протезами, за візуальними проявами діагностується у 35,1% випадків, за результатами макрогістохімічного фарбування – у 91,2% [3].

Одночасно зазначається, що слизова оболонка протезного ложа є місцем первинного контакту не тільки з агресивними компонентами конструкційних матеріалів, які є антигенами, але й з продуктами життєдіяльності мікроорганізмів, що знаходяться на поверхнях протезів [4]. Якщо раніше протезні стоматити, які виникали внаслідок користування знімними конструкціями з пластмасовими базисами, пов'язували з кандидозним інфікуванням, то натепер вказується на більш складні та різноманітні зміни мікробіоценозу порожнини рота у хворих з повною відсутністю зубів [5]. Так, в роботах [6-7] зазначається про збільшення кількості пародонтопатогенних мікроорганізмів (*A. actinomycetemcomitans* and *P. gingivalis*) у беззубих пацієнтів після повного знімного протезування, а також їх накопичення як на поверхні базисів протезів, так і на слизовій піднебіння. Вказується про необхідність екологічного підходу до вивчення мікробних асоціацій, тому що до виникнення запального процесу може призвести не чиста культура збудника, а сполучення різних мікроорганізмів, зокрема умовнопатогенних та сапрофітів [8]. Взагалі отримані дані щодо змін мікробіоценозу порожнини рота у хворих з повною відсутністю зубів внаслідок користування знімними протезами з пластмасовими базисами досить суперечливі.

Разом з тим, на наш погляд, визначення особливостей складу мікрофлори порожнини рота до та після протезування дозволило б пояснити механізми розвитку ураження слизової оболонки протезного ложа з метою розробки заходів, спрямованих на їх по-

передження, а отже профілактики негативних результатів ортопедичного лікування повної адентії.

Отже, **мета** представленою **дослідження** – вивчення відмінностей мікробіоценозу порожнини рота у хворих з повною відсутністю зубів до та у найближчий термін після протезування знімними конструкціями.

Об'єкт і методи дослідження. В рамках роботи обстежено 100 хворих з повною відсутністю зубів, середнього та похилого віку (60-82 роки), нарівно чоловіків та жінок. З дослідження виключали осіб з тяжкими формами соматичних та ендокринних захворювань, а також онкохворих. Відібраним дослідним виготовляли повні знімні конструкції з жорсткими базисами з пластмаси «Фторакс» (Стома, Україна) на обидві щелепи за традиційною технологією.

Обстеження пацієнтів включало збір скарг і анамнезу та клінічне дослідження, що передбачало огляд та пальпацію органів та тканин порожнини рота, перед початком користування та через 1 місяць після здачі протезів. Додатково визначали стан слизової оболонки протезного ложа з використанням методики макрогістохімічного фарбування. Для цього протезне ложе змащували розчином Шилера-Писарева, потім – 3% розчином толуїдинового синього. Через 30-60 секунд оцінювали інтенсивність та характер забарвлення відповідно шкалі, що враховує тип слизової. Для визначення площі зон запалення використовували планіметричну сітку. Оцінка проводилась за наступними критеріями: відсутнє запалення; площа запалення ≤ 1 см²; площа запалення перевищує 1 см². Окрім того, обраховувалась середня сумарна площа зон запалення слизової оболонки протезного ложа [9].

Збір матеріалу для мікробіологічних досліджень здійснювали до здачі повних знімних протезів та через 1 місяць від початку користування ними. Ротову рідину у кількості 1,5 мл збирали зранку, натще, за допомогою піпетки. Також робили зіскрібки з ділянок слизової оболонки твердого піднебіння та альвеолярних відростків щелеп, використовуючи тупфери з транспортним середовищем Еймса. Аеробні мікроорганізми культивували у трипказосойовому агарі з додаванням 5% дефібрінованої крові, інкубацію посівів здійснювали протягом 18-24 годин при температурі 35°C в атмосфері з підвищеним вмістом діоксиду вуглецю. Анаеробні мікроорганізми культивували на Шедлер-агарі з інкубацією протягом 48 годин при температурі 35°C у газогенераторних пакетах; гриби роду *Candida* висівали на середовищі Сабуро з інкубуванням протягом 24-48 годин при температурі 37°C.

Для визначення загального мікробного числа з матеріалу, що досліджували, готували серію десятикратних розведень в ізотонічному розчині хлориду натрію. З отриманих зразків робили посіви на чашки Петрі з поживним агаром, враховуючи умови культуруван-

ня. По закінченні терміну інкубації підраховували кількість колоній та визначали кількість одиниць, що утворюють колонії (КУО/мл). Ідентифікацію виділених мікроорганізмів проводили загальноприйнятими методами на підставі вивчення морфологічних, культуральних і біохімічних властивостей.

Для ідентифікації пародонтопатогенних мікроорганізмів *P. intermedia*, *A. actinomycetemcomitans*, *P. gingivalis*, *T. forsythia*, *T. denticola*, and *F. nucleatum* в порожнині рота використовували метод полімеразної ланцюгової реакції (PCR), використовуючи зразки, отримані з беззубого альвеолярного відростка [10].

Також для визначення ролі якісного та кількісного складу мікробних асоціацій у виникненні запальних процесів в порожнині рота нами були розраховані кореляційні зв'язки між ступенем вираженості дисбіозу порожнини рота (I-IV) [8] та площею вогнищ ураження слизової оболонки протезного ложа [9].

Отримані дані обробляли методами варіаційної статистики із застосуванням програмного засобу MS Excel 2003.

Результати досліджень та їх обговорення. Візуально запалення слизової оболонки порожнини рота внаслідок користування протезами протягом 1 місяця виявлено нами у 28,0 % досліджених хворих, серед яких у 78,6% спостерігались вогнищева та дифузна гіперемія слизової оболонки протезного ложа, у 10,7% – петіхії та у 10,7% – ерозивно-виразкове ураження.

В свою чергу, за результатами макрорістохімічного фарбування ознаки хронічного запалення були діагностовані в переважній кількості спостережень (82,0 %). У цих хворих слизова оболонка внаслідок макрорістохімічного зафарбовування при I класі за Супплі набувала синього кольору, при II класі – синього, але меншої інтенсивності. При гіпертрофованій слизовій (III та IV класи) реєстрували її темносинє зафарбовування. Серед зазначених випадків частка гострого запального процесу, який характеризувався брунатним зафарбовуванням різної інтенсивності в залежності від типу слизової, складала 19,5 %. У решти хворих запалення мало хронічний характер.

Розподіл дослідних хворих за поширеністю запального процесу на слизовій оболонці протезного ложа приведений на **рис. 1**.

Як видно з **рисунок 1**, у обстежених хворих переважав генералізований характер запалення. При цьому середнє значення площі ураження складо 1,37±0,20 см². Також за результатами вивчення топографії зафарбовування встановлено, що найбільшу дію, яка травмує, створюють ті ділянки протеза, що прилягають до альвеолярних відростків обох щелеп.

За результатами мікробіологічного дослідження виявлені суттєві відмінності мікробіоценозу ротової порожнини до та після протезування, що описувалися достовірними змінами загального мікробного числа (0,82±0,12•10⁸ КУО/мл проти 1,74±0,23•10⁸ КУО/мл відповідно, p<0,001). Отже, знімні конструкції з пласт-

масовими базисами призводять до суттєвого зростання інтенсивності мікробного обмінення.

Під час проведення дослідження були встановлені відмінності не тільки у кількості мікрофлори, але в її якісному складі (**табл.**).

У хворих до лікування більша частка мікробіоценозу приходилась на грампозитивну та грамнегативну факультативну та облігатну анаеробну кокову флору. Тоді як користування повними знімними протезами сприяло збільшенню колонізації *Streptococcus* spp. (p<0,05). В той же час, для *Peptostreptococcus* spp. на тлі практично рівнозначних показників частоти висівання (p>0,05) до та після протезування зареєстровано достовірне зростання кількості колоній даного мікроорганізму (p<0,001). Навпаки, для *Stomatococcus* spp. збільшується тільки показник частоти висівання

Таблиця.

Частота виявлення та інтенсивність колонізації ротової порожнини хворих з повною відсутністю зубів до та після протезування знімними пластмасовими конструкціями (n=100)

Вид мікроорганізмів	Частота висівання (P±m _p ,%)		Середня інтенсивність колонізації (M±m, lg КУО/мл)	
	до лікування	після лікування	до лікування	після лікування
<i>Streptococcus</i> spp.	100	100	5,90±0,28	6,82±0,37*
<i>Peptostreptococcus</i> spp.	27,0±4,4	39,0±4,9	3,35±0,20	4,07±0,25*
<i>Stomatococcus</i> spp.	63,0±4,8	100	2,67±0,18	2,33±0,14
<i>Staphylococcus aureus</i>	0	15,0±3,6	0	2,40±0,11
<i>Staphylococcus epidermidis</i>	16,0±3,7	44,0±5,0**	2,30±0,13	2,77±0,15*
<i>Corynebacterium</i> spp.	72,0±4,5	84,0±3,7	5,10±0,15	5,58±0,18
<i>Propionibacterium</i> spp.	18,0±3,8	16,0±3,7	3,00±0,19	2,60±0,15
<i>Neisseria</i> spp.	80,0±4,0	100	5,00±0,16	5,43±0,19
<i>Veillonella</i> spp.	30,0±4,6	34,0±4,7	5,57±0,30	4,90±0,26
<i>Prevotella</i> spp.	7,0±2,6	15,0±3,6	3,40±0,18	3,75±0,25
<i>Fusobacterium</i> spp.	36,0±4,8	52,0±5,0*	3,10±0,10	3,46±0,12*
<i>Bifidobacterium</i> spp.	38,0±4,9	12,0±3,2**	5,07±0,25	2,43±0,17**
<i>Lactobacillus</i> spp.	88,0±3,2	58,0±4,9**	9,80±0,33	5,66±0,25**
<i>Candida</i> spp.	35,0±4,8	20,0±4,0*	1,18±0,08	4,43±0,18**
<i>E.coli</i>	0	20,0±4,0	0	1,62±0,10
<i>P. intermedia</i>	30,0±4,6	73,0±4,4**	–	–
<i>A. actinomycetemcomitans</i>	7,0±2,6	40,0±4,9**	–	–
<i>T. forsythia</i>	6,0±2,4	30,0±4,6**	–	–
<i>P. gingivalis</i>	5,0±2,1	5,0±2,1	–	–
<i>T. denticola</i>	5,0±2,1	5,0±2,1	–	–
<i>F. nucleatum</i>	5,0±2,1	5,0±2,1	–	–

Примітка. * – p<0,05, ** – p<0,001 між показниками до та після лікування.

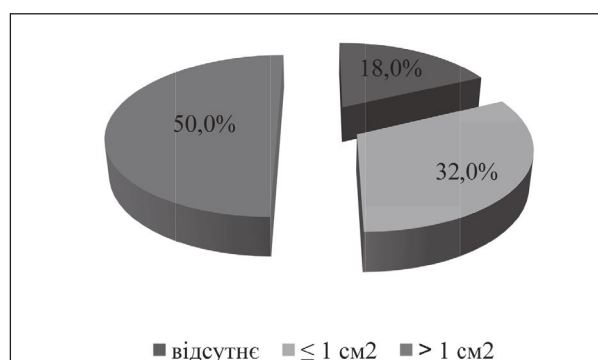


Рис. 1. Розподіл дослідних хворих за поширеністю запального процесу слизової оболонки протезного ложа, % (n=100).

($p < 0,001$) при майже однаковій інтенсивності колонізації до та після протезування ($p > 0,05$).

Вельми показовим є поява та зростання стафілокової мікрофлори *Staphylococcus aureus* та *Staphylococcus epidermidis* після початку користування знімними протезами ($p < 0,05$). Відомо, що раніш дані мікроорганізми не вважали резидентним компонентом мікрофлори порожнини рота, однак на тепер більшість дослідників відносять їх до аутохтонних, тобто постійних [11]. Також відзначають зростання кількості стафілококів при зниженні реактивності організму. Стафілококи здатні формувати як власні біоплівки, так і діяти в якості ініціаторів біоплівкового процесу іншими мікроорганізмами. Більш того, доведено, що колонізація стафілококами зуботехнічних матеріалів з утворенням біоплівок призводить до їх деструкції [12].

Досить показовим виявилось те, що користування повними знімними протезами призвело до появи у мікробіоценозі ротової порожнини *E. coli*. У хворих з повною відсутністю зубів після протезування відзначалось також зростання *Corynebacterium spp.*, *Prevotella spp.*, *Neisseria spp.* ($p > 0,05$), а також *Fusobacterium spp.* ($p < 0,05$). Такі відмінності мікробіоценозу, насамперед, пов'язані з порушенням гігієни порожнини рота, зокрема погіршенням її самоочищення.

Особлива увага нами була приділена дріжджіподібним грибам (*Candida spp.*), які називають провідним чинником неприйняття протезів з пластмасовим базисом внаслідок розвитку запальних та алергічних реакцій з боку тканин протезного ложа [8]. Насамперед, зазначимо, що нами не спостерігалось жодного випадку кандидозного стоматиту. *Candida albicans* була виявлена нами в поодиноких випадках та у невеликій кількості до лікування. Проте внаслідок користування протезами частка та рівень обсіменіння даним мікроорганізмом суттєво збільшився ($p < 0,001$).

Нарешті, на тлі зростання кількості кокової та кандидозної мікрофлори слід зазначити зниження показників колонізації *Lactobacillus spp.* та *Bifidobacterium spp.* ($p < 0,001$).

На наш погляд, цікавим є дослідження пародонтопатогенної мікрофлори в ротовій порожнині рота хворих з повною відсутністю зубів. Насамперед, відзначимо, що втрата зубів не спричинює повне зникнення даних мікроорганізмів з мікробіоценозу порожнини рота. Більш того, користування знімними протезами призводить до суттєвого збільшення частоти висівання таких пародонтопатогенів, як *P. intermedia*, *A. actinomycetemcomitans*, *T. forsythia* ($p < 0,001$). В зв'язку з цим можна припустити їх роль у формуванні мікробних асоціацій, здатних викликати запальні процеси в тканинах протезного ложа, але для підтвердження даної гіпотези необхідно проведення додаткових досліджень.

Як підсумок, користування повними знімними протезами призводить до кількісних та якісних змін складу резидентної мікрофлори в усіх біотопах, що вивчались. При цьому дисбіотичні порушення в порожнині рота після початку користування протезами

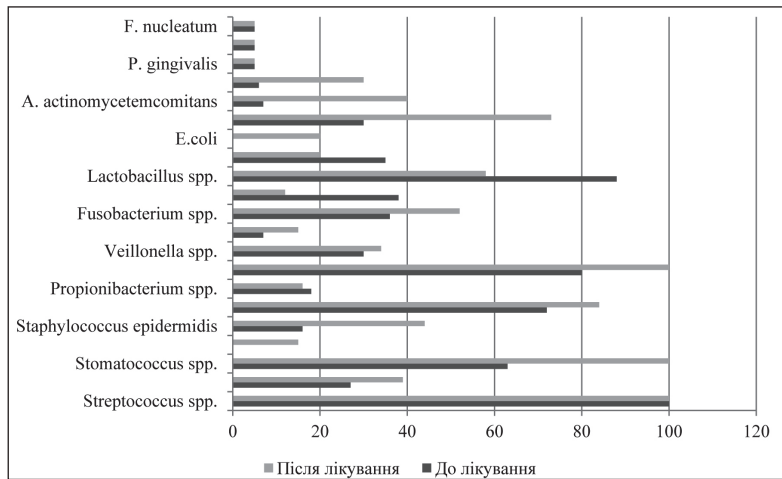


Рис. 2. Порівняльна характеристика мікробіоценозу ротової порожнини хворих з повною відсутністю зубів до та після знімного протезування, % (n=100).

у більшості випадків можна описати як збільшення кількості умовнопатогенних мікроорганізмів при збереженні нормального якісного складу мікрофлори (рис. 2).

Згідно результатів мікробіологічних досліджень дисбіотичне зрушення, яке характеризується незначними змінами одного виду умовно-патогенного мікроорганізму при нормальному видовому складі решти реєструється у 27,0% досліджених хворих. Дисбіоз I-II ступеня, тобто субкомпенсована форма, яка встановлюється при виявленні 2-3 патогенних видів на тлі деякого зниження титру лактобактерій, у 64,0%. Дисбіоз III ступеня, діагностований нами при виявленні патогенної монокультури при значному зниженні нормальної мікрофлори, у 4,0%. Нарешті, дисбіоз IV ступеня, який проявляється наявністю асоціацій патогенних видів бактерій, зокрема *Candida*, у 5,0% (рис. 3). Проведений нами кореляційно-регресійний аналіз дозволив встановити сильний, прямий за спрямованістю, зв'язок між ступенем дисбіозу та площею ураження слизової оболонки протезного ложа ($r=0,82$, $p < 0,05$).

Висновки

1. Ураження слизової оболонки протезного ложа у хворих з повною відсутністю зубів у найближчий термін після здачі знімних протезів за візуальними проявами діагностується у 28,0%, за результатами макрогістохімічного фарбування – у 82,0 %. При цьому між інтенсивністю запального процесу та ступенем розвитку дисбіозу існує сильна кореляційна залежність ($r=0,82$, $p < 0,05$).

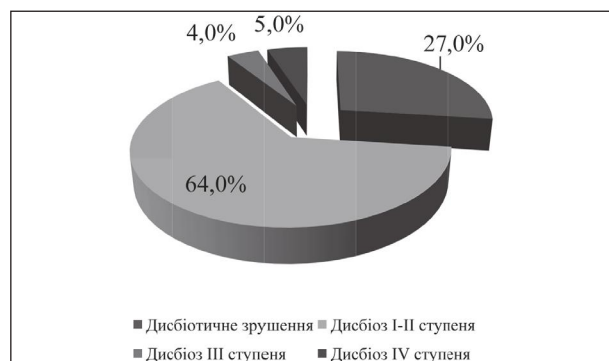

Рис. 3. Розподіл хворих з повною відсутністю зубів залежно від ступеня дисбіозу ротової порожнини, % (n=100).

2. Дисбіоз порожнини рота, який виникає внаслідок користування повними знімними протезами, переважно характеризується зростанням кількості кокових форм та збільшенням кандидозного обсіменіння, які у сукупності пригнічують представників нормальної мікрофлори, таких як лактобацили та біфідобактерії.

3. Збільшення частоти висівання таких пародонтопатогенів, як *P. intermedia*, *A. actinomycetemcomitans*, *T. forsythia*, у хворих після початку користування повними знімними конструкціями дозволяє припущення про їх роль у формуванні патологічних мікробних асоціацій.

Перспективи подальших досліджень. Згідно отриманих даних проведеного дослідження корис-

тування повними знімними протезами призводить до змін мікробіоценозу порожнини рота у хворих з повною відсутністю зубів, які можуть призвести до виникнення протезного стоматиту та негативних результатів протезування. Враховуючи значення як екзогенних (місцеві фактори механічної та хімічної природи, що порушують цілісність слизової, якими є знімні протези) та ендогенних (загальний статус хворого) факторів у виникненні вищеописаного дисбіозу порожнини рота, на наш погляд, для з'ясування механізмів їх розвитку перспективним було б дослідження імунометаболічних показників, що дозволило б визначити напрямки збільшення ефективності повного знімного протезування.

Література

1. Labunets VA. Osnovy nauchnogo planirovaniya i organizatsii ortopedicheskoy stomatologicheskoy pomoschi na sovremennom etape yeyo razvitiya. Odessa: Institut stomatologii AMN Ukrainy; 2016. 428 s. [in Russian].
2. Yanishen IV. Prychyny znyzhennia yakosti ta yii prohnozuvannia na etapakh klinichnoi ekspluatatsii znimnykh konstruksii zubnykh proteziv. Visnyk problem medytsyny ta biolohii. 2014;3(115):346-51. [in Ukrainian].
3. Fastovets OO, Kryvchuk OA. Prychyny nezadovolnykh rezultativ povnoho zimnoho zubnoho protezuвання u naiblyzhchy termin sposterezhenia. Visnyk problem biolohii i medytsyny. 2019;1(149):379-84. [in Ukrainian].
4. Mihaylova YS. Osobennosti mikrobiologicheskogo statusa bolnykh s neperenosimostyu stomatologicheskikh konstruksionnykh materialov. Vestnik Sankt-Peterburgskogo universiteta. 2006;11(4):101-7. [in Russian].
5. O'Donnell LE, Robertson D, Nile CJ, Cross LJ, Riggio M, Sherriff A, et al. The oral microbiome of denture wearers is influenced by levels of natural dentition. PLoS One. 2015;10(9):72-9.
6. Andjelkovic M, Sojic LT, Lemic AM, Nikolic N, Kannosh IY, Milasin J. Does the prevalence of periodontal pathogens change in elderly edentulous patients after complete denture treatment? Journal of Prosthodontics. 2017;26(5):364-9.
7. Sachdeo A, Haffajee AD, Socransky SS. Biofilms in the edentulous oral cavity. Journal of Prosthodontics. 2008;17(5):348-56.
8. Sacharuk NA. Mikrobnaya flora polosti rta v norme i patologii. Morhpologiya gribov roda Candida. Vestnik VGMU. 2008;7(2):41-50. [in Russian].
9. Zverhanovskiy AA, Yarovaya AV, Maksimenko PV. Optimizatsiya konstruksiy polnogo s'yomnogo proteza s tselyu profilaktiki proteznykh stomatitov. Ukrainyskiy stomatolohichnyi almanakh. 2016;1(3):30-4. [in Russian].
10. Yanishen IV, Gryshanin GG, Dyudina IL, Pereshyvjajlova IO, Pogorila AV. Molekulyarno-genetychnyi metod diagnostyky parodontytu. World Science. 2017;6(22):48-51. [in Ukrainian].
11. Smith AJ, Robertson D, Tang MK, Jackson MS, Mac Kensis D, Bagg J. Staphylococcus aureus in the oral cavity: a three-year retrospective analysis of clinical laboratory data. British Dental Journal. 2003;195(12):701-3.
12. Avtandilov AG, Voronov IA, Lebedenko IV, Didenko LV, Smirnova TA, Shevlyagina NV. Stafilokokki v rotovoy polosti i ih rol v biodestruksii s'yomnykh nemetallicheskih protezov. Rossiyskiy stomatologicheskii zhurnal. 2015;19(10):14-20. [in Russian].

МИКРОБИОЦЕНОЗ ПОРОЖНИНИ РОТА У ХВОРИХ З ПОВНОЮ ВІДСУТНІСТЮ ЗУБІВ ДО ТА ПІСЛЯ ЗНІМНОГО ПРОТЕЗУВАННЯ

Фастовець О. О., Кривчук О. А.

Резюме. В статті приводяться результати порівняльного дослідження мікробіоценозу ротової порожнини 100 хворих з повною відсутністю зубів до та після протезування. Встановлено, що користування знімними конструкціями з пластмасовими базисами супроводжується розвитком дисбіозу порожнини рота з переважанням кокових форм та зростанням кандидозного обсіменіння, що в сукупності пригнічують представників нормальної мікрофлори, таких як лактобацили та біфідобактерії. При цьому між ступенем дисбіозу та площею ураження слизової оболонки протезного ложа існує сильний, прямий за спрямованістю, кореляційний зв'язок ($r=0,82$, $p<0,05$). Також зазначається присутність в порожнині рота хворих з повною відсутністю зубів пародонтопатогенної мікрофлори, кількість якої збільшується внаслідок протезування.

Ключові слова: повне знімне зубне протезування, мікробіоценоз ротової порожнини.

МИКРОБИОЦЕНОЗ ПОЛОСТИ РТА У БОЛЬНЫХ С ПОЛНЫМ ОТСУТСТВИЕМ ЗУБОВ ДО И ПОСЛЕ СЪЁМНОГО ПРОТЕЗИРОВАНИЯ

Фастовец Е. А., Кривчук А. А.

Резюме. В статье приводятся результаты сравнительного исследования микробиоценоза ротовой полости 100 больных с полным отсутствием зубов до и после протезирования. Установлено, что пользование съемными конструкциями с пластмассовыми базисами сопровождается развитием дисбиоза полости рта с преобладанием кокковых форм и увеличением кандидозного обсеменения, что в совокупности приводит к подавлению представителей нормальной микрофлоры, таких как лактобациллы и бифидобактерии. При этом между степенью дисбиоза и площадью поражения слизистой оболочки протезного ложа существует сильная прямая корреляционная связь ($r=0,82$, $p<0,05$). Также отмечается присутствие в полости рта больных с полным отсутствием зубов пародонтопатогенной микрофлоры, количество которой увеличивается после протезирования.

Ключевые слова: полное съемное зубное протезирование, микробиоценоз ротовой полости.

MICROBIOCENOSIS OF THE ORAL CAVITY OF EDENTULOUS PATIENTS BEFORE AND AFTER REMOVABLE PROSTHETICS

Fastovets O. O., Kryvchuk O. A.

Abstract. Despite the rapid development of dental implantation, the requirement of the adult population of Ukraine in the traditional complete prosthesis remains rather high. Determination of the features of the microflora of the oral cavity before and after the prosthesis may explain the mechanisms of development of inflammation of the mucous membrane of prosthetic bed for the prevention of negative results of orthopedic treatment of complete adentia.

So the aim of this study was to study differences of microbiocenosis of the oral cavity in edentulous patients before and in the short term after complete denture prosthesis.

The object and methods of research. It was studied 100 edentulous patients before and after prosthetics. Besides clinical examination, the condition of the mucous membrane of the prosthetic bed was studied using the technique of macrohistochemical staining.

Microbiological studies of oral fluid samples and scraps from the areas of the mucous membrane of the palate and the alveolar processes of the maxilla and mandible before and in 1 month after complete denture prosthesis were performed. For the identification of parodontopathogenic microorganisms in the oral cavity, a method of polymerase chain reaction (PCR) was used.

Results and their discussion. Inflammation of the mucous membrane of the prosthetic bed in edentulous patients in the short term after the delivery of removable dentures according visual manifestations was diagnosed in 28.0 %, according to macrohistochemical staining – in 82.0 %.

According to the results of microbiological research, significant differences in the microbiocenosis of the oral cavity before and after the prosthesis were established. They were described by the changes in the total microbial number ($0.82 \pm 0.12 \cdot 10^8$ CFU / ml versus $1.74 \pm 0.23 \cdot 10^8$ CFU / ml, $p < 0.001$).

After prosthesis, it was found a large proportion of microbiocenosis on gram-positive and gram-negative optional and obligatory anaerobic coccal flora. The use of complete removable dentures contributed to an increase in the colonization of *Streptococcus* spp., *Staphylococcus aureus* and *Staphylococcus epidermidis*, *Candida* spp. and a decrease in *Lactobacillus* spp. and *Bifidobacterium* spp. ($p < 0.001$). The use of removable dentures leads to a significant increase in the frequency of such periodontal pathogens as *P. intermedia*, *A. actinomycetemcomitans*, *T. forsythia* ($p < 0.001$).

The dysbiotic changes after prosthetics was registered in 27.0% of the examined patients, the dysbiosis of the I-II degree – in 64.0 %, the III degree – in 4.0%, the IV degree – in 5.0%.

Conclusions. It has been established that the use of removable designs with plastic bases is accompanied by the development of oral cavity dysbiosis with predominance of coccus forms and the growth of candidal insemination, which together suppress the representatives of normal microflora, such as lactobacilli and bifidobacteria. There is a strong correlation between the degree of dysbiosis and the area of inflamed mucous membrane of the prosthetic bed ($r = 0.82$, $p < 0.05$). In the oral cavity of edentulous patients, it was also diagnosed the presence of parodontopathogenic microflora, the number of which increased as a result of prosthetics.

Prospects for further research. According to the data obtained from the study, taking into account the importance of exogenous and endogenous (general status of the patient) factors in the occurrence of oral dysbiosis, in order to find out the mechanisms of their development, it would be promising to study immune metabolic parameters, which would determine the directions of increasing the effectiveness of complete removable denture prosthesis.

Key words: complete denture prosthesis, oral cavity microbiocenosis.

Рецензент – проф. Новіков В. М.
Стаття надійшла 06.05.2019 року

DOI 10.29254/2077-4214-2019-2-1-150-332-336

УДК 616.314.26-007.26-089.23-76

Фліс П. С., Циж О. О.

НОВА КОНСТРУКЦІЯ ОРТОДОНТИЧНОГО АПАРАТА В ЛІКУВАННІ ВІДКРИТОГО ПРИКУСУ

Національний медичний університет імені О.О. Богомольця (м. Київ)

olga.alekssandrovna@gmail.com

Зв'язок публікації з плановими науково-дослідними роботами. Стаття є фрагментом НДР «Мультидисциплінарний підхід до клініки, діагностики, методів лікування аномалій і деформацій окремих зубів, зубних рядів та прикусів», № державної реєстрації 0112U001417.

Вступ. Одне з важливих місць у сучасній ортодонтії займає рішення питань лікування зубощелепних аномалій у вертикальному напрямку. Зміни в зубощелепній ділянці в вертикальному напрямку формують

розлади функцій (жування, ковтання, дихання та мови). Крім того, на фоні сформованої деформації страждає естетичний вигляд людини, що може призводити до психологічних емоційних розладів у стані здоров'я пацієнта.

Лікування відкритого прикусу являє собою досить складний і тривалий процес. Воно залежить не тільки від клінічної форми аномалії, а й ступеня її вираженості, віку пацієнта, лицевого профілю та етіологічного чинника [1-3]. Ретельна діагностика та