

ЛІКУВАННЯ ДИВЕРТИКУЛІВ СЕЧОВОГО МІХУРА

В.П. Стусь, М.М. Моїсеєнко, Є.П. Українець, К.В. Ніколаєва

ДЗ «ДМА МОЗ України»

Вступ. Дивертикулом сечового міхура вважається випинання стінки сечового міхура, внаслідок чого утворюється додаткова патологічна мішкоподібна порожнина, яка сполучається з сечовим міхуром за допомогою шийки [1]. У чоловіків вони зустрічаються в 15 разів частіше, ніж у жінок.

Дивертикули розділяються на вроджені і набуті. Причинами вроджених дивертикулів вважають:

- 1) слабкість детрузора;
 - 2) гіпертрофію сфінктера сечового міхура [3].
- Причинами набутих дивертикулів є:
- 1) аденома передміхурової залози;
 - 2) склероз шийки сечового міхура;
 - 3) стриктура уретри [2].

Усі з цих причин призводять до порушення відтоку сечі і збільшення внутрішньоміхурового тиску, через що стінка сечового міхура поступово розтягується, стає трабекулярною, між трабекулами пролабує слизова оболонка сечового міхура. Так утворюються набуті дивертикули сечового міхура.

Мета дослідження: вивчення віддалених результатів лікування «гігантських» дивертикулів сечового міхура у пацієнтів, які лікувалися в клініці урології ДЗ «ДМА МОЗ України» на базі обласної клінічної лікарні ім. І.І. Мечникова.

Матеріали і методи дослідження. Нами вивчені історії хвороби та операційні журнали відділення урології обласної клінічної лікарні ім. І.І. Мечникова за 10 років (2009–2019 роки). Завданнями дослідження були: визначення вікового піку захворюваності дивертикулами сечового міхура, локалізація, розміри дивертикулів,

види лікування, а також віддалені результати лікування хворих з «гігантськими» дивертикулами сечового міхура.

Результати та їх обговорення. Згідно з медичною документацією було виявлено 26 пацієнтів з дивертикулами сечового міхура. З 26 хворих 25 пацієнтів – чоловіки, 1 – жінка.

За нашими даними дивертикули найчастіше зустрічалися у віці 60–69 років – 14 пацієнтів, віком 50–59 років – 8 пацієнтів, 70–79 років – 4 пацієнти (рис. 1).

Оперативне лікування щодо дивертикулів було проведено 13 хворим (8 хворих – дивертикулектомія, 5 пацієнтів – маніпуляції на дивертикулі, але без його видалення), друга група (13 пацієнтів) мали оперативне втручання з інших причин, дивертикули у них не видалялись.

Пацієнти, які мали оперативне втручання щодо дивертикулу, але дивертикули не видалялись, перенесли такі маніпуляції:

- у 1 випадку, при гнійному дивертикуліті, було проведено дренування дивертикулу;
- у 1 хворого з цистостомою спостерігалась виражена гематурія, під час операції була виявлена пухлина в дивертикулі, яка була видалена;
- у 1 пацієнта з ДГПЗ, гнійно-некротичним циститом та дивертикулами сечового міхура під час операції виявлена перфорація дивертикулу в черевну порожнину, сечовий перитоніт. Було виконано ушивання перфоративного отвору, епіцистотомія, дренування черевної порожнини;
- у 2 пацієнтів з дивертикулами дна сечового міхура в порожнині дивертикулу вияви-

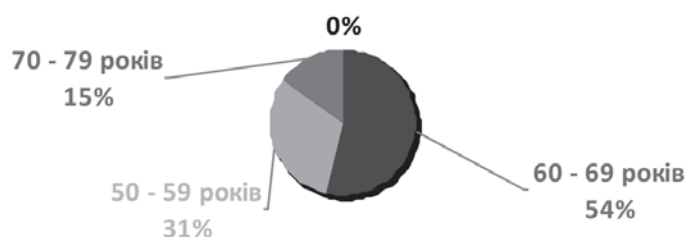


Рис. 1. Розподіл пацієнтів з дивертикулами сечового міхура за віком

ли камені сечового міхура, які видалили, але дивертикулектомію не виконували;

– у 1 випадку множинні дивертикули були виявлені у жінки.

Пацієнтка Ф., 61 року, раніше була прооперована щодо раку матки та перенесла променеву терапію. Радіотерапія призвела до звуження та деформації уретри, яка спричинила хронічну затримку сечі та формування дивертикулів. Оперативне лікування не проводилось.

Таким чином, з 26 пацієнтів з дивертикулами 8 (31%) були прооперовані з приводу дивертикулу сечового міхура. Усім цим пацієнтам виконано дивертикулектомію.

Дивертикули ми видаляли таким чином: вводячи вказівний палець лівої руки в порожнину дивертикулу, підтягували дивертикул догори та видаляли його тупим та гострим шляхами у напрямку до шийки. Після виділення дивертикулу його відсікали від сечового міхура. Отвір у сечовому міхурі зашивали вікриловими швами в один ряд. При поганій візуалізації сечоводу його попередньо катетеризували. Пошкоджень сечоводу, прямої кишки не відмічено. Операцію завершували дренажуванням сечового міху-

ра та навколومیхурового простору (там де знаходився дивертикул) [5].

Дивертикули у наших хворих локалізувалися частіше за все на задньобочкових стінках сечового міхура (8 великих дивертикулів та 7 множинних дрібних дивертикулів), в області дна сечового міхура – 3, в області верхівки – 4, в області вічок сечоводів – 4 дивертикули (рис. 2).

Дуже рідко дивертикули локалізуються на міжсечовідній складці. У нас був один такий хворий. Пацієнт Н., 47 років, звернувся зі скаргами на розлади сечовипускання (болі при сечовипусканні, почуття неповного випорожнення сечового міхура, сечовипускання у 2 етапи). Діагноз до операції: калькульозний простатит, гідронефроз ліворуч (рис. 3). Під час проведення ендоскопічної операції в міжсечовідній складці було виявлено випинання слизової оболонки сечового міхура. Вхід до дивертикулу локалізувався на внутрішній поверхні міжсечовідної складки (була важкодоступна для огляду). Слизова оболонка над випинанням була зрізана електроножем, під нею була виявлена порожнина, в якій знаходились бульбашкоподібні утворення діаметром 4–5 мм з чорною цяткою на

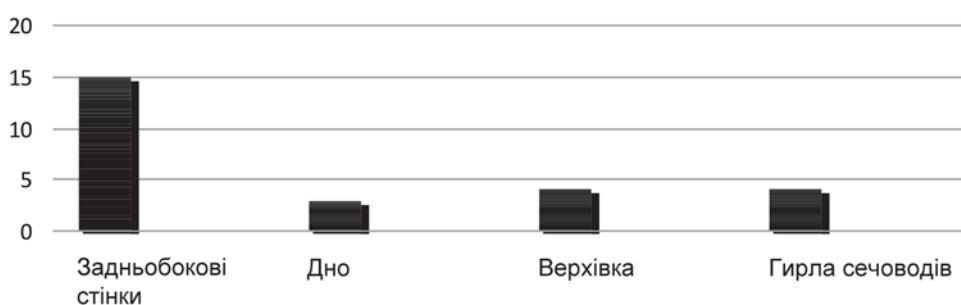


Рис. 2. Розподіл дивертикулів за місцем їх локалізації

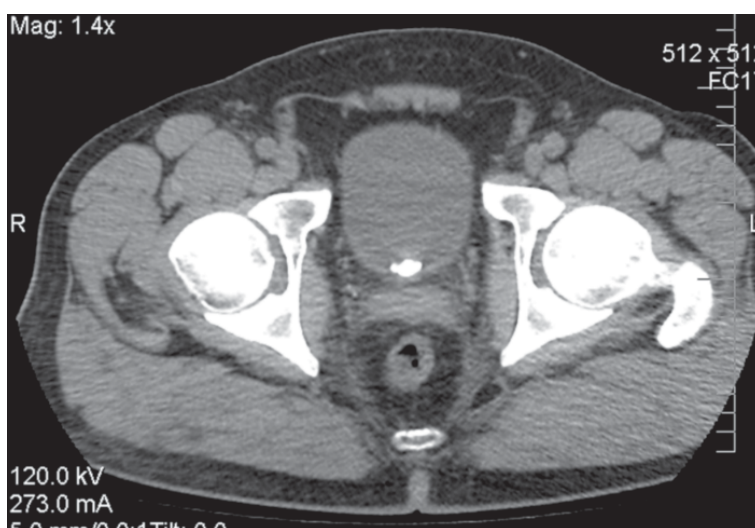


Рис. 3. Комп'ютерна томографія пацієнта до операції

периферії (схожі на ікру лосося) (рис. 4). При вилученні утворень із сечового міхура, вони лопнули, залишивши цятки, які виявилися мікролітами.

Певні труднощі є в лікуванні «гігантських» дивертикулів – більш травматична операція, можливо непередбачені віддалені післяопераційні результати та ін. Для вивчення віддалених результатів лікування «гігантських» дивертикулів ми запросили цих пацієнтів до клініки для обстеження. З восьми оперованих хворих з'явилися четверо. Усі пацієнти були чоловічої статі. Розміри дивертикулів були від 15 до 20 см. У всіх хворих розміри простати не перевищували об'єм 25–30 см³ і вона не була причиною інфравезикальної обструкції та формування дивертикулу на момент оперативного лікування.

1. Хворий Ч., 59 років. Оперований з приводу «гігантського» дивертикулу сечового міхура, двобічного уретерогідронефрозу, ХНН (креатинін – 589 мкмоль/л). Після видалення дивертикулу минуло 8 років. За цей період до уролога не звертався. Останній рік посилюлися скарги на сечовипускання в'ялим струменем, сухість у роті, слабкість. При обстеженні – двобічний уретерогідронефроз, залишкова сеча в об'ємі 300 мл, креатинін – 596 мкмоль/л. Передміхурова залоза не збільшена, стінка сечового міхура в ділянці шийки потовщена до 1 см. В аналізах сечі – лейкоцити, білок, у засіві сечі висіяна синьогнійна паличка. Хворому проведена антибактеріальна, дезінтоксикаційна, симптоматична терапія. Стан хворого поліпшився: покращилося сечовипускання, зменшилась кількість залишкової сечі до 80 мл, креатинін зменшився до 258 мкмоль/л.

2. Пацієнт Т., 58 років, після видалення дивертикулу минув 1 рік. Діагноз до операції: дивертикул сечового міхура, уретерогідронеф-

роз зліва. На даний момент хворий скаржиться на ноктурію 2–3 рази, сечовипускання в'ялим струменем. При обстеженні – об'єм простати 28 см³, залишкова сеча 120 мл, в аналізах сечі – лейкоцитурія. Діагноз: хронічний цистопієлонефрит, уретерогідронефроз зліва, ХЗС. Проведена консервативна терапія, стан хворого поліпшився.

3. Хворий К., 59 років, після видалення дивертикулу пройшло 2 роки. Пацієнт скарж не пред'являє. При обстеженні виявлено уретерогідронефроз праворуч (який спостерігався ще й до видалення дивертикулу), 80 мл залишкової сечі, помірне збільшення передміхурової залози (об'єм 52 см³). Змін в аналізах крові та сечі не виявлено. Від запропонованого лікування – трансуретральної резекції передміхурової залози хворий поки відмовився.

4. Пацієнт Ф., 63 років, після видалення дивертикулу минуло 5 років. Скарг хворий не пред'являє. При обстеженні патологічних змін з боку сечостатевої системи не виявлено.

Таким чином, всі хворі після видалення дивертикулів великого розміру потребують регулярного спостереження в уролога, щоб своєчасно виявити порушення сечовипускання, прогресування запального процесу та ХНН. Це обумовлено тим, що ми достовірно не знаємо причину утворення дивертикулів великого розміру. Анатомічних ознак інфравезикальної обструкції у них не виявлено. Дивертикули формувалися скоріш за все з народження.

Як відомо, сечовий міхур формується з алантоїсу. Це одна з оболонок плода, яка потім частково редукується, а частково перетворюється на сечовий міхур (рис. 5).

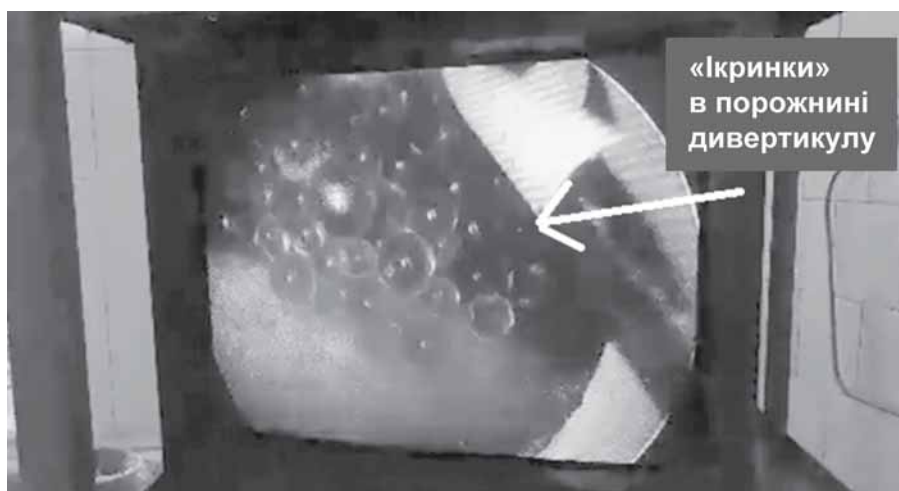


Рис. 4. Бульбашкоподібні утворення в порожнині дивертикулу

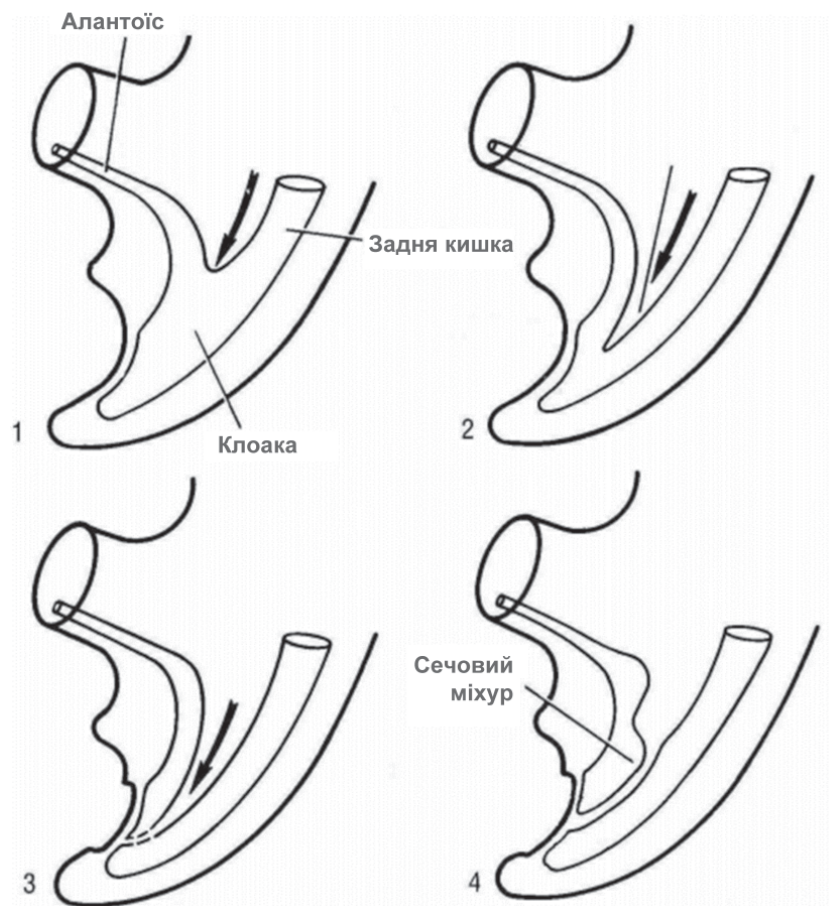


Рис. 5. Утворення сечового міхура з алантаїсу

Можливо, не редукована частина алантаїсу перетворюється на дивертикул сечового міхура, який утворився з дитинства, але клінічно проявляє себе у віці 50–60 років, можливо тоді, коли виникають додаткові причини інфравезикальної обструкції. Але цій гіпотезі заперечує факт, що «гігантські» дивертикули зустрічаються лише у чоловіків (за нашими даними).

До виникнення дивертикулу може призвести необлітерована «міхурова» частина урахуса (рис. 6) [4].

Але ці дивертикули будуть розташовані у верхівці сечового міхура. У нашому дослідженні таких хворих не було. Отже, причини виникнення «гігантських» дивертикулів потребують подальшого вивчення.

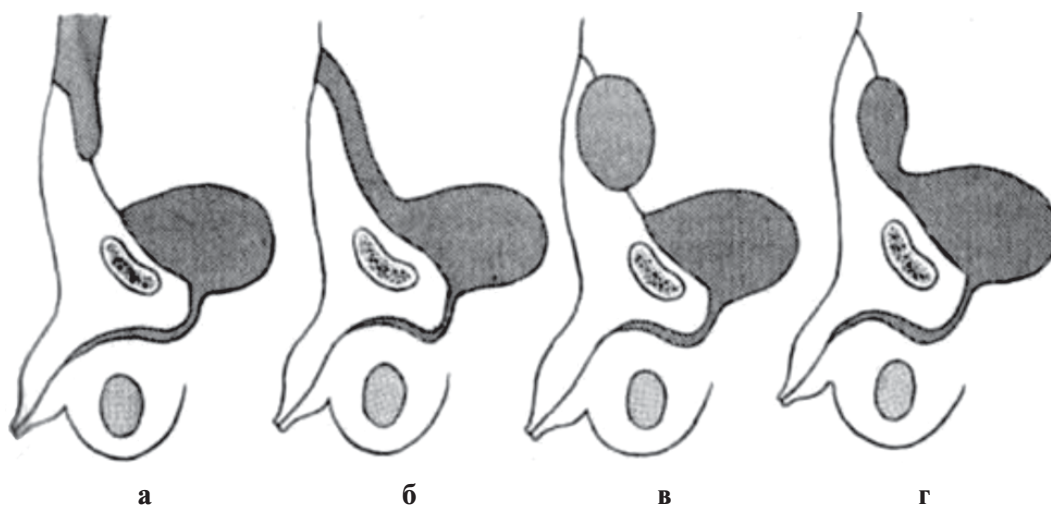


Рис. 6. Розвиток дивертикула з урахуса: а – пупковий свищ, б – міхурово-пупковий свищ; в – кіста урахуса; г – дивертикул сечового міхура

Висновки

1. Після оперативного лікування «гігантських» дивертикулів сечового міхура потрібне активне спостереження за хворими, оскільки дивертикулектомія не усуває причину його утворення і при появі навіть незначних скарг на порушення сечовипускання, рецидив інфекції, явища ниркової недостатності – потрібне лікування в урологічному стаціонарі.

Список літератури

1. Атлас-руководство по урологии / под ред. А.Ф. Возианова, А.В. Люлько. Днепропетровск, 2002.
2. Мартов А.Г., Москалев А.Ю. Дивертикулы мочевого пузыря. *Избранные лекции по урологии* : підручник / под ред. Н.А. Лопаткина, А.Г. Мартова. М.: ООО «Медицинское информационное агентство», 2008. С. 102–111.
3. Ковтонюк О.В. Лечение дивертикула мочевого пузыря у детей: причины, симптомы, терапия. URL: <https://okeydoc.ru/lechenie-divertikula-mochevogo-puzuzya-u-detej-prichiny-simptomu-lechenie>.
4. Урология. От симптомов к диагнозу и лечению / под ред. П.В. Глыбочко, Ю.Г. Аляева, Н.А. Григорьевой. М.: ГЭОТАР-Медиа, 2014. – С. 209.
5. Оперативная урология / под ред. Н.А. Лопаткина, И.П. Шевцова. Л.: «Медицина», 1986. – С. 210–213.
6. McDougal W., Wein A., Kavoussi L., Novick A., Partin A., Peters C., Ramchandani P. Campbell-Walsh Urology 10th Edition Review. Elsevier, 2012. P. 465–474.
7. Smith Jr. J.A., Howards S.S., Preminger G.M., Dmochowski R.R. Hinman's Atlas of Urologic Surgery: 4-e Hardcover. 2017. P. 869–872.
8. Smith & Tanagho. General Urology: Eighteenth Edition. 2012. P. 581–582.

References

1. McDougal, W., Wein, A., Kavoussi, L., Novick, A., Partin, A., Peters, C., & Ramchandani, P. (2012). *Campbell-Walsh Urology 10th Edition Review*. Elsevier.
2. Smith Jr., J.A., Howards, S.S., Preminger, G.M., & Dmochowski, R.R. (2017). *Hinman's Atlas of Urologic Surgery: 4-e Hardcover*.
3. Smith & Tanagho. (2012). *General Urology: Eighteenth Edition*.

Реферат

ЛЕЧЕНИЕ ДИВЕРТИКУЛОВ МОЧЕВОГО ПУЗЫРЯ

В.П. Стусь, Н.Н. Моисеенко,
Е.П. Українець, К.В. Николаева

Дивертикулы разделяются на врожденные и приобретенные. Причины врожденных дивертикулов – слабость детрузора и гипертрофия сфинктера мочевого пузыря. Причинами приобретенных дивертикулов считают аденому предстательной железы, склероз шейки мочевого пузыря, стриктуру уретры. По нашим данным ДГПЖ не способствует появлению «гигантского» дивертикула, а является лишь дополнитель-

Summary

TREATMENT OF URINARY BLADDER DIVERTICULUMS

V.P. Stus, N.N. Moiseenko,
E.P. Ukrainets, K.V. Nikolaeva

Diverticulums are divided into congenital and acquired ones. The causes of the congenital diverticulums include detrusor weakness and bladder sphincter hypertrophy. The causes of the acquired diverticulums are considered to be prostate adenoma, sclerosis of the bladder's neck, urethral stricture. According to our data, BPH does not lead to the appearance of the diverticulum, it is only an additional cause of the infravesical obstruction, which

ной причиной инфравезикальной обструкции, которая приводит к проявлению клинической картины врожденных дивертикулов. Среди 26 больных лишь 8 пациентам провели операции относительно удаления больших дивертикулов, но и после удаления дивертикулов 75% пациентов были вынуждены опять обратиться к урологу. Следовательно, даже после выполненного оперативного лечения, нужно активное наблюдение, чтобы предотвратить развитие почечной недостаточности.

Ключевые слова: дивертикулы, слабость детрузора, аденома простаты, инфравезикальная обструкция, почечная недостаточность.

Адреса для листування

К.В. Ніколаєва

E-mail: teidlinova@gmail.com

leads to the appearance of a clinical picture of congenital diverticula). Among 26 patients there are only 8 who underwent surgery for the removal of the large diverticula, but even after the removal of diverticula, 75% of the patients were again forced to be consulted by the urologist. Therefore, even after the surgical treatment, an active monitoring is needed to prevent the development of a renal insufficiency.

Keywords: diverticulums, detrusor weakness, BPH, infravesical obstruction, renal insufficiency.

Надійшла 19.11.2019.
Акцептована 23.12.2019.