

УДК 617.57/.58-001.4-085-72:621.521(045)

DOI: <http://dx.doi.org/10.15674/0030-59872017457-61>

## Загоювання важких поліструктурних ран кінцівок за умов застосування вакуум-терапії

Л. Ю. Науменко, О. М. Горегляд, А. О. Маметсьєв,  
К. Ю. Костриця, А. М. Доманський

ДЗ «Дніпропетровська медична академія МОЗ України»

*Vacuum-assisted wound closure has been known for the last two decades as an economically viable and effective treatment method, but the variety of patient injuries caused by severe polystructural (including combat) injuries requires further research into the effect of negative pressure on wound healing. Objective: to study the possibilities of vacuum-assisted wound closure therapy for the early management of patients with severe open polystructural injuries of limbs with fragmentation or gunshot character in comparison with conventional therapy. Methods: the results of treatment of 34 patients (men, mean age  $(30 \pm 6)$  years) with open severe musculoskeletal injuries of the lower and upper extremities, which are accompanied by problems of primary closure of the wound, are analyzed. Before the application of vacuum-assisted wound closure therapy or traditional treatment, all patients had wound sanitation and fasciotomy. Eighteen patients were included in the study group who underwent variable negative pressure. Standard wound treatment with antiseptics and the imposition of gauze dressings were applied in 16 affected control group. The condition of the wound was checked on the third and seventh day of treatment. The rate of healing was determined, which was determined by the difference between the initial areas and the areas identified during the study stage. Results: a significant decrease in the average wound area with Vacuum-assisted wound closure therapy ( $1.6 \text{ cm}^2$  after 3 days,  $3.9 \text{ cm}^2$  after 7 hours) was recorded in comparison with the traditional method ( $0.8$  and  $3 \text{ cm}^2$ , respectively). Conclusions: a significant increase in the rate of initial healing of complex fragmentation and gunshot wounds in patients with vacuum-assisted wound closure therapy compared with traditional treatment in a control group was demonstrated. Primary application of vacuum-assisted wound closure therapy is most effective in the period corresponding to the second phase of the wound healing (3–7 days). Key words: treatment with negative pressure, polystructural injuries, wound healing, combat trauma.*

*Вакуум-ассистированное закрытие раны (VAC) известно на протяжении последних двух десятилетий как экономически выгодный и эффективный метод лечения, но многообразие полученных пациентами поврежденных тканей при тяжелых полиструктурных (в том числе боевых) травмах требует дальнейшего исследования влияния негативного давления на процесс заживления раны. Цель: изучить возможности VAC-терапии для раннего ведения пациентов с тяжелыми открытыми полиструктурными травмами конечностей осколочного или огнестрельного характера по сравнению с конвенциональной терапией. Методы: проанализированы результаты лечения 34 пациентов (мужчины, средний возраст  $(30 \pm 6)$  лет) с открытыми тяжелыми костно-мышечными повреждениями нижних и верхних конечностей, которые сопровождаются проблемами первичного закрытия раны. Перед применением VAC-терапии или традиционного лечения всем пострадавшим выполнена санация раны и фасциотомия. 18 пациентов включены в исследуемую группу с применением переменного отрицательного давления. Стандартная обработка раны антисептиками и наложение марлевых повязок применены у 16 пострадавших контрольной группы. Состояние раны проверяли на третий и седьмой день лечения. Оценивали скорость заживления, которую определяли по разнице между начальной и выявленной на этапе исследования площадями. Результаты: зафиксировано значительное уменьшение средней площади раны при VAC-терапии ( $1,6 \text{ см}^2$  через 3 дня,  $3,9 \text{ см}^2$  — через 7) по сравнению с традиционным методом ( $0,8$  и  $3 \text{ см}^2$  соответственно). Выводы: продемонстрировано достоверное увеличение скорости начальных процессов заживления сложных осколочных и огнестрельных ран у пациентов с проведенной VAC-терапией по сравнению с традиционным лечением в контрольной группе. Первичное применение VAC-терапии наиболее эффективно в период, соответствующий второй фазе раневого процесса (3–7 суток). Ключевые слова: лечение отрицательным давлением, полиструктурные травмы, заживление раны, боевые травмы.*

**Ключові слова:** лікування негативним тиском, поліструктурні травми, загоєння рани, бойові травми

## Вступ

Найважливішою проблемою лікування відкритої травми опорно-рухової системи є якомога швидше відновлення країв рани і загоєння м'яких тканин її ложа. Останніми десятиліттями добре себе зарекомендував і успішно застосовується метод терапії відкритих поліструктурних травм під впливом вакууму. Через те, що жодної конвенційної термінологічної домовленості щодо назви цього методу немає, він відомий під різними назвами (NPWT — Negative pressure wound therapy, VAC — Vacuum Assisted Closure).

Переваги VAC-терапії в лікуванні складної поліструктурної травми були відзначені в багатьох попередніх дослідженнях [1, 2]. Це один із найкращих методів у лікуванні бойової травми порівняно з традиційними, такими як використання сольових вологих пов'язок [3, 4]. Також VAC-терапію застосовують для лікування гострих, хронічних, а також інфікованих ран, ускладнених перебігом цукрового діабету — тих станів, де зазвичай існує дефіцит регенераційного потенціалу [5].

*Мета дослідження:* визначити можливості вакуум-асистованої терапії для раннього ведення пацієнтів із важкими відкритими поліструктурними травмами кінцівок, які мають осколковий або вогнепальний характер, порівняно з конвенційною терапією.

## Матеріал і методи

Проаналізовано результати лікування 34 хворих, госпіталізованих в ургентному порядку з відкритими великими ушкодженнями м'яких тканин, ускладненими компартмент-синдромом; великими некротизованими ранами; відкритими переломами Gustillo-Anderson II, III-A, B — тобто такими ушкодженнями, які супроводжуються проблемами первинного закриття рани.

Усі пацієнти були чоловічої статі, середній вік яких становив  $(30 \pm 6)$  років. Із них 31 (91,18 %) постраждали мав осколкові поранення, а решта 3 (8,82 %) — кульові. 27 пацієнтів (79,42 %) доставлено з пораненнями нижньої кінцівки, 7 (20,58 %) — верхньої. У 26 випадках (76,47 %) виявлено відкриті переломи кісток кінцівок, у 8 (23,53 %) — ушкодження м'яких тканин без переломів кісток. Фасціотомію в рановому ложі проведено 5 (14,7 %) пацієнтам.

Для виконання дослідження сформовано дві групи: 18 пацієнтам основної застосовано метод VAC-терапії, 16 особам контрольної — традиційне лікування.

Пацієнтам контрольної групи застосовано класичний «пов'язочний» метод лікування відкритих поліструктурних ушкоджень кінцівок із щоденними перев'язками з розчинами антисептиків (Бетадин, Декасан), розчином борної кислоти, Октенісептом, гіпертонічним розчином тощо. Після проведення передопераційної підготовки виконано хірургічну обробку, а саме: розкриття рани, видалення сторонніх тіл (достовірно нежиттєздатних тканин), фасціотомію, рясне промивання ізотонічними й антисептичними розчинами. Фіксацію перелому здійснено апаратами зовнішньої фіксації стрижневого типу. Рану пухко тампонували марлевими серветками з розчином антисептика. Змінювали пов'язки один раз на добу. У разі зниження ознак запального процесу, очищення рани, зменшення кількості ексудату проводили її закриття за допомогою місцевих тканин або методом шкірної пластики.

В основній групі застосовано метод VAC-асистованого закриття ран після травматичних поранень, первинних і вторинних відкритих переломів, кульових і осколкових поранень кінцівок, а також після виконаної фасціотомії. Доведено максимальне поліпшення кровопостачання за умов негативного тиску — 125 мм рт. ст. [6], тому це значення рекомендоване для вживання. Показаннями для накладання VAC-пов'язок були травматичні рани, зокрема й вогнепальні, відкриті переломи, ускладнені операційні рани після металоостеосинтезу.

Методика накладення пов'язки, ураховуючи різні розміри та заглиблення, мала відмінності, які визначалися типом, формою і глибиною рани. PU-губку формували стерильними ножицями безпосередньо перед накладанням так, щоб вона точно відповідала формі рани. Проводили заходи для уникнення потрапляння губки на шкіру навколо рани, оскільки навіть триденна експозиція негативного тиску в 125 мм рт. ст. могла заподіяти виникнення ушкодження епідермісу шкіри в місцях контакту.

У випадках сліпих ран (6 пацієнтів) із глибоким вузьким ходом каналу застосовано метод накладення пов'язки у вигляді «грибка» для кращого дренивання і профілактики утворення «сліпих тунелів». Формували губку по ширині й довжині відповідно до ранового каналу. Після адекватної анестезії (або як остаточний етап хірургічної обробки), аж до наркозу, за допомогою інструмента вводили відрізок губки в глибину каналу. На поверхню рани накладали окремі, розташовані паралельно до поверхні шкіри, фрагмент губки

так, щоб забезпечити надійний контакт між зануреним і поверхнево розміщеним відрізком.

У випадку наскрізних ран (2 пацієнти) губку розташовували по всьому ходу ранового каналу з боку вхідного або вихідного отворів. З однієї сторони, частіше з боку меншої за діаметром рани, прохід закривали оклюзійною пов'язкою у вигляді стерильної плівки, а з іншого — до отвору приєднували трубку, через яку безпосередньо проводили аспірацію.

Вакуум-дренування ран один або кілька разів здійснювали в безперервному режимі. Необхідність повторних сеансів вакуум-терапії визначали клінічно. Перерва між повторними сеансами зазвичай не допускається. Використано такі критерії для припинення проведення VAC-сеансів: зменшення перифокального набряку; зниження обсягу виділень із рани (приблизно на 70–80 % від початкового рівня); очищення рани від некротизованих ділянок, фібрину, гнійних нальотів; утворення рожевих «соковитих» грануляцій; поліпшення показників клінічного аналізу крові (зменшення ознак запалення).

Усім хворим проведено загальну медикаментозну терапію, спрямовану на компенсацію виявлених порушень стану внаслідок травми. Антибактеріальну терапію призначали всім пацієнтам із урахуванням антибіотикограми.

Дизайн клінічного дослідження узгоджений комітетом із біоетики Дніпропетровської медичної академії (протокол № 17 від 21.03.2016). Від усіх пацієнтів отримано інформовану згоду.

## Результати та їх обговорення

Серед загальної динаміки морфологічних змін, які відбувалися в ранах пацієнтів упродовж спостереження, ми відзначили зниження перифокального набряку, утворення грануляційної тканини і зменшення площі рани. В основній групі визначено зниження перифокального набряку після 3–4-денного сеансу VAC-терапії (одна безперервна процедура) проти 7–10 днів у контрольній групі.

Утворення дрібнозернистих «соковитих» грануляцій у пацієнтів основної групи відбувалося на 6–8-му добу (після 2 процедур VAC-терапії), а в контрольній — із 11–12-го дня. Швидкість утворення грануляцій в основній групі була значно більшою порівняно з контрольною (рис. 1).

Площа рани в пацієнтів під час первинного огляду в групі, де планували VAC-терапію, варіювала від 12,5 до 104,6 см<sup>2</sup> (середнє значення 62,4 см<sup>2</sup>), у контрольній — від 8,4 до 112,3 см<sup>2</sup> (середнє значення 56,8 см<sup>2</sup>). Після першого сеансу

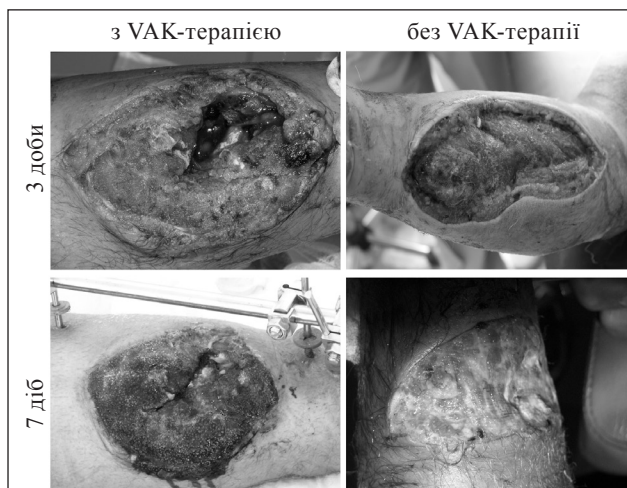
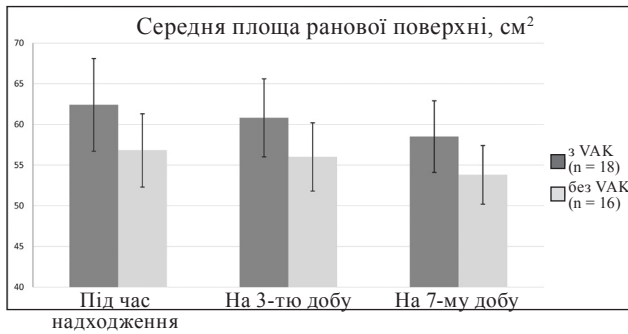


Рис. 1. Загальний вигляд ран за умов VAC-терапії (ліворуч) і традиційного лікування (праворуч)

VAC-терапії на 3-тю добу площа рани в пацієнтів основної групи становила 11,8–101,7 см<sup>2</sup> (середнє значення 60,8 см<sup>2</sup>), у контрольній групі — 8,1–111,8 см<sup>2</sup> (56,0 см<sup>2</sup>) відповідно. Таким чином, на 3-тю добу відбулося зменшення площі рани ( $\Delta$ ) у пацієнтів із VAC-терапією в середньому на 1,6 см<sup>2</sup>, а в контрольній — на 0,8 см<sup>2</sup>. Після другого сеансу VAC-терапії на 7-му добу в пацієнтів основної групи варіація площі рани становила 10,2–99,6 см<sup>2</sup> (середнє значення 58,5 см<sup>2</sup>), у контрольній — 7,4–105,6 см<sup>2</sup> і 53,8 см<sup>2</sup> відповідно. Тобто, на 7-му добу у хворих основної групи площа рани зменшилася в порівнянні з початковою в середньому на 3,9 см<sup>2</sup>, а в контрольній групі цей показник становив 3 см<sup>2</sup> (рис. 2).

Застосування вакуум-аспірації в лікуванні складних поліструктурних травм кінцівок має позитивний вплив у короткостроковому спостереженні, що відображується прискоренням зменшення площі ранового ложа порівняно з традиційними методами. Проте слід детальніше проаналізувати особливості загоєння ран протягом дослідження з урахуванням особливостей ранової структури в різних пацієнтів. Зокрема, на 3-тю добу використання VAC-терапії прискорювало зменшення площі рани у 2 рази порівняно із контрольною групою. Проте, після 7-ї доби відносна швидкість зменшення площини рани дещо уповільнилась: після VAC-терапії в 1,3 рази швидше, ніж після конвенційних перев'язок порівняно з первинними показниками. Пояснення цьому, на нашу думку, полягає в істотнішому зменшенні первинного набряку на 3-тю добу ведення рани, а на 7-му добу цей чинник відіграв меншу роль щодо зменшення площі поверхні рани.



**Рис. 2.** Діаграма динаміки зміни площі поверхні рани в контрольній та основній групах

Слід зазначити, що ми не визначили вірогідних розбіжностей у швидкості загоєння ран на ранньому етапі в пацієнтів із різною локалізацією, первинною площею та різним етіологічним чинником: після первинної обробки ран різного характеру відносна швидкість зменшення набряку та утворення соковитих грануляцій у межах відповідної групи була приблизно однаковою.

Точний механізм, за рахунок якого прискорюється загоєння рани в разі використання VAC-терапії, дотепер не визначений, але останніми роками запропоновано кілька гіпотез. М. J. Морукуас і співавт. [7] вважають, що негативний тиск збільшує приплив крові, про що свідчить зростання гіперемії в рані. Крім того, негативний тиск видаляє надлишки набряклої рідини, яка, як відомо, ускладнює мікроциркуляцію, знижує транспорт кисню в рану і перешкоджає її очищенню від локального скупчення токсинів. Видалення цього надлишку рідини сприяє поліпшенню капілярного кровопостачання і розвитку гіперемії [8, 9]. Установлено меншу забрудненість рани мікрофлорою в разі використання VAC-терапії порівняно з традиційними методами [7]. Таким чином, доведено, що вказаний метод знижує мікробне навантаження, що сприяє зменшенню ризику зараження рани.

Деякі автори продемонстрували безпосередній механічний вплив вакууму на рану через пов'язку, що приводить до спадання ранового дефекту і, відповідно, до зближення країв рани [10]. У нашому дослідженні зафіксовано зменшення країв ран у разі VAC-асистування зі зменшенням середньої площі рани з 62,4 см<sup>2</sup> до 58,5 см<sup>2</sup> на 7-му добу ведення пацієнтів. Такі результати корелюють із даними інших авторів [11, 12]. У деяких роботах виявлено, що під час сеансу VAC-терапії з рани випинається поверхневий прошарок грануляційної тканини, призводячи до мікродеформації та механічного стресу, який

теоретично стимулює ріст судин і регенерацію тканин [7]. Загалом, процедура застосування локального негативного тиску являє собою перетворення відкритої рани в кероване і тимчасово герметизоване середовище з негативним тиском, який рівномірно розподілений у рані. Таким чином, VAC-терапія поєднує в собі переваги відкритого і закритого типів лікування, а загоєння рани відбувається в зволжених, чистих і стерильних умовах.

## Висновки

Результати проведеного дослідження продемонстрували достовірне прискорення швидкості початкових процесів загоєння складних осколкових і вогнепальних ран у пацієнтів у наслідок проведення VAC-терапії порівняно зі здійсненим у контрольній групі конвенціональним лікуванням.

VAC-терапія сприяє загоєнню ран завдяки збільшенню місцевої капілярної перфузії, унаслідок чого підвищується локальний регенеративний потенціал. Первинне застосування досліджуваного методу ведення рани найбільш ефективно в другій фазі ранового процесу (3–7 дб).

**Конфлікт інтересів.** Автори декларують відсутність конфлікту інтересів.

## Список літератури

1. Thies C. O. Indication for vacuum-assisted wound closure: when, where and why? / C. Ojeda-Thies, A. J. Díaz-Gutiérrez, P. Caba-Doussoux // *European Instructional Lectures*. — 2014. — Vol. 14. — P. 47–59. — DOI: 10.1007/978-3-642-54030-1\_5.
2. Рушай А. К. Роль VAC-дренирования в лечении обширных некротических мягкотканых дефектов у больных с высокоэнергетическими открытыми переломами длинных трубчатых костей конечностей / А. К. Рушай, А. К. Бодаченко // *Травма*. — 2013. — Т. 14, № 5. — С. 64–66.
3. Вакуум-терапия в лечении ран и раневой инфекции [Электронный ресурс] / В. Н. Оболенский, А. Ю. Семенистый, В. Г. Никитин, Д. В. Сычев // *РМЖ*. — 2010. — № 17. — С. 1064–1069. — Режим доступа: [https://www.rmj.ru/articles/khirurgiya/Vakuumterapiya\\_v\\_lechenii\\_ran\\_i\\_ranevoy\\_infekcii/](https://www.rmj.ru/articles/khirurgiya/Vakuumterapiya_v_lechenii_ran_i_ranevoy_infekcii/)
4. Comparing conventional gauze therapy to vacuum-assisted closure wound therapy: a prospective randomised trial / C. M. Mouës, C. J. van den Bemd, F. Heule, S. E. Hovius // *J. Plast. Reconstr. Aesthetic Surg.* — 2007. — Vol. 60 (6). — P. 672–681. — DOI: 10.1016/j.bjps.2006.01.041.
5. Vacuum sealing as treatment of soft tissue damage in open fractures / W. Fleischmann, W. Strecker, M. Bombelli, L. Kinzl // *Unfallchirurg*. — 1993. — Vol. 96 (9). — P. 488–492.
6. Plikaitis C. M. Subatmospheric pressure wound therapy and the vacuum-assisted closure device: basic science and current clinical successes / C. M. Plikaitis, J. A. Molnar // *Expert Review of Medical Devices*. — 2006. — Vol. 3 (2). — P. 175–184. — DOI: 10.1586/17434440.3.2.175.
7. Vacuum-assisted closure: a new method for wound control and treatment: animal studies and basic foundation / M. J. Morrykwas, L. C. Argenta, E. I. Shelton Brown, W. McGuire //

- Annals of Plastic Surgery. — 1997. — Vol. 6. — P. 553–562.
8. Borgquist O. The influence of low and high pressure levels during negative-pressure wound therapy on wound contraction and fluid evacuation / O. Borgquist, R. Ingemansson, M. Malmso // *Plast. Reconstr. Surg.* — 2011. — Vol. 127 (2). — P. 551–599. — DOI: 10.1097/PRS.0b013e3181fed52a.
  9. Mendonca D. A. Negative-pressure wound therapy: a snapshot of evidence / D. A. Mendonca, R. Papini, P. E. Price // *International Wound Journal.* — 2006. — Vol. 3 (4). — P. 261–271. — DOI: 10.1111/j.1742-481X.2006.00266.x.
  10. Urschel J. D. The effect of mechanical stress on soft and hard tissue repair : a review / J. D. Urschel, P. G. Scott, H. T. G. Williams // *Br. J. Plast. Surg.* — 1988. — Vol. 42 (2). — P. 182–186.
  11. Vacuum-assisted closure versus saline-moistened gauze in the healing of postoperative diabetic foot wounds / S. K. McCallon, C. A. Knight, J. P. Valiulus [et al.] // *Ostomy Wound Manage.* — 2000. — Vol. 46 (8). — P. 28–34.
  12. A prospective randomized trial of vacuum assisted closure versus standard therapy of chronic non-healing wounds / E. Joseph, C. A. Hamori, S. Bergman [et al.] // *Wounds.* — 2000. — Vol. 12 (3). — P. 60–67.

Стаття надійшла до редакції 13.07.2017

---

## HEALING OF SEVERE POLYSTRUCTURAL LIMB WOUNDS USING VACUUM THERAPY

L. U. Naumenko, O. M. Horehliad, A. O. Mametyev, K. U. Kostyrytsya, A. M. Domansky

SI «Dnipropetrovsk Medical Academy of the Ministry of Health of Ukraine»

- ✉ Leonid Naumenko, MD: irinaborisenko71@gmail.com
- ✉ Olexii Horehliad: oleksii.goregliad@gmail.com
- ✉ Andriy Mametyev, PhD: A\_mametyev@i.ua
- ✉ Konstantyn Kostyrytsya: pppkorvet@ukr.net
- ✉ Andriy Domansky, PhD: domanskieak@gmail.com