

УДК 616. 831-005. 1-005. 4-036

Бібікова В.Н.

Особливості геморагічного інсульту у щурів різних вікових груп

Дніпропетровська медична академія

Дослідження є фрагментом комплексної науково-дослідної роботи кафедри патофізіології ДЗ «ДМА МОЗ України»: “Вивчення механізмів компенсаторно-адаптивних реакцій нервової системи при дії екстремальних станів”, № держ. реєстрації 0100200307.

Вступ. Геморагічний інсульт складає близько 20-30% всіх інсультів і є значущою медичною та соціальною проблемою. Найчастіше крововилив у мозок розвивається у хворих працездатного віку - 45-60 років. При цьому летальність залишається високою до теперішнього часу і досягає 70% [1,2,3]. До працездатного стану повертаються не більше 10-12% осіб, що перенесли геморагічний інсульт, а інші отримують різний ступінь інвалідності [5].

Як правило, розвитку інсультів у осіб старечого і похилого віку передують гострі порушення мозкового кровообігу, повторні транзиторні ішемічні атаки і гіпертонічні кризи [6,7,8].

Геморагічні варіанти інсультів серед похилих осіб зустрічаються рідше, ніж у пацієнтів молодшого віку, хоча літні частіше страждають гіпертонічною хворобою [9]. Ймовірно, судинні мальформації, аневризми, які є найчастіше джерелами внутрішньомозкових крововиливів, у молодому віці зустрічаються рідше, ніж у 60 років і старше [10,11].

Патологічні механізми розвитку геморагічного інсульту продовжують обговорювати в чисельних клініко-експериментальних дослідженнях [1,2,8,13].

У більшості публікацій [12] констатуються гірші темпи і менший обсяг відновлення функцій у осіб старших вікових категорій, проте патогенетичні

механізми та причини некурабельних порушень залишаються дискусійним [14].

Мета роботи: дослідження морфологічних порушень головного мозку щурів зрілого і старечого віку після геморагічного інсульту.

Об'єкт і методи дослідження. Дослідження були проведені на 60 білих лабораторних щурах самках масою 220-260 г. Тварини були поділені на 4 групи: інтактні (n=10), псевдооперовані (n=10), тварини з експериментальним первинним та повторним геморагічним інсультом у щурів зрілого (3-місячного віку) (n=20) і старечого віку (2-річного віку) (n=20). Утримання тварин та експерименти проводились відповідно до положень «Європейської конвенції про захист хребетних тварин, які використовуються для експериментів та інших наукових цілей» (Страсбург, 1985), «Загальних етичних принципів експериментів над тваринами», ухвалених Першим національним конгресом з біоетики (Київ, 2001).

Для моделювання геморагічного інсульту щурів наркотизували інтраперитонеальним введенням розчину тіопенталу натрію (60 мг/кг). Відтворення обмеженого крововиливу у тварин із застосуванням стереотаксичного методу [4] здійснювали механічною деструкцією тканини мозку в ділянці внутрішньої капсули (*capsula interna*, L=3,5-4,0; H=6,0; AP=0,6-1,0) в межах правої півкулі за допомогою мандрена-ножа із додатковим введенням в область деструкції 0,1 мл аутокрові. Псевдооперованим тваринам проводили такі ж процедури, але без застосування механічної деструкції внутрішньої капсули. Після проведення нейрохірургічного оперативного втручання рану наглухо зашивали ниткою 10/0 ("Ethicon" Шотландія) та обробляли 5% спиртовим розчином йоду. Для моделювання повторного інсульту дослідним щурам повторно моделювали інтрацеребральну гематому через 1 місяць за вказаними координати вище.

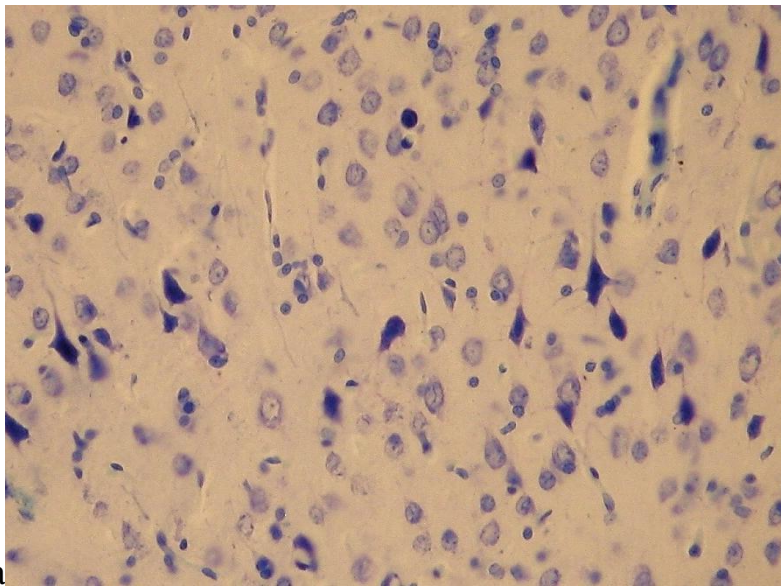
Через 21 добу після моделювання геморагічного інсульту дослідним щурам проводили інтракардіальну перфузію 4% розчином параформальдегіду в 0,1M фосфатному буфері (pH 7,4). З метою вивчення окремих морфологічних показників клітин виготовляли 10-мікронні фронтальні зрізи головного мозку за допомогою кріотому, фарбування гістологічного матеріалу здійснювали за методом Ніссля, гематоксилін-еозином.

Морфометричні дослідження проводились на мікроскопі Olympus BX 51 (Японія). Морфометричні дослідження проводили в тест-зоні розміром 1мм². Аналіз морфометричних показників нервових клітин цереброкортексу здійснювали на основі змін площі ядер та перикаріонів нейронів, щільності нейронів в тканині кори мозку. Дегенеративно зміненими вважались нейрони з ознаками цитолізу, каріолізу, з гомогенно профарбованими ацидофільними ядрами або із ознаками пікнозу.

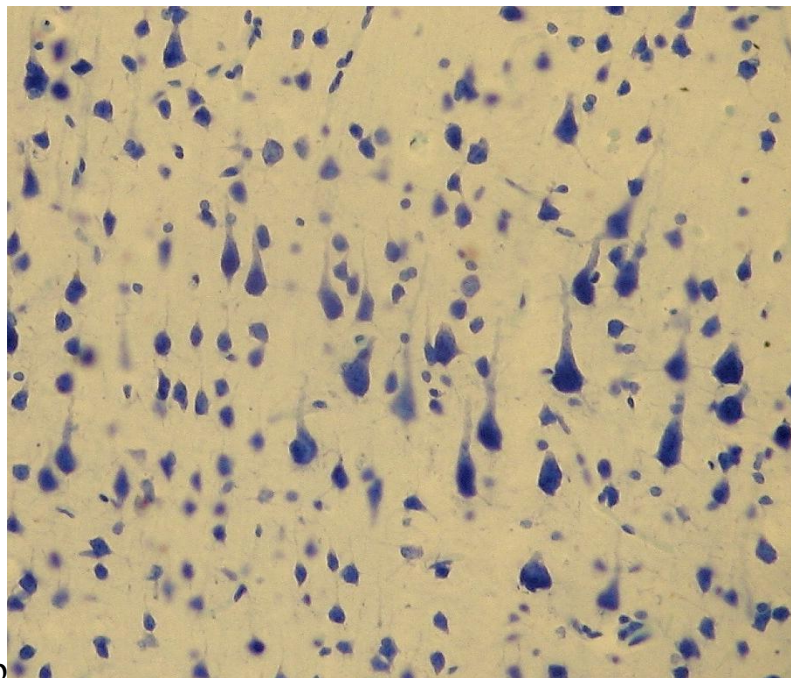
Статистична обробка отриманих даних проводилась із використанням стандартних методів обробки результатів у пакетному редакторі Excel. Відмінності між групами оцінювали за допомогою t-критерію Стьюдента, а достовірними вважались результати з рівнем значущості більше 95% ($p < 0,05$).

Результати дослідження та їх обговорення. Гістологічні дані змін головного мозку щурів вказують про загострення патологічних процесів при геморагічному інсульту у щурів старечого віку. Встановлено загострення набряку тканини мозку та розвитку нейродегенеративних процесів в неокортексі з віком. Середня кількість нейронів неокортексу іпсілатеральної півкулі у тварин із первинним геморагічним інсультом становила 91,6% у щурів зрілого віку і 36,8% у похилого ($p < 0,05$) (табл. 1). При повторному крововиливі цей показник склав 84,5% і 32,1% відповідно ($p < 0,05$). При первинному інсульті в корі мозку переважають процеси гідропічної дистрофії нейронів, а при повторному - пікноз, ступінь якого зростає з старечій віковій групі щурів (рис. 1). Ці процеси відображені в морфометричних показниках нейронів: при первинному інсульті площа

нейронів зростає на 18,7% і 23,1% відповідно до зрілого і старечого віку, а при повторному зростає на 23,1% в першому випадку і знижується на 31,8% у старечих щурів ($p < 0,05$) (табл.2). Навколо гематоми у внутрішній капсулі і мозолистому тілі головного мозку відмічено різкий набряк тканини мозку, що морфологічно реєструється в периваскулярному та перицелюлярному типі. Кровоносні судини різко дилатовані і стазовані, а щурів старечого віку із повторним інсультом часто реєстрували вторинні крововиливи в корі мозку та мозолистому тілі, що очевидно пов'язано із порушенням їх структурної цілісності на тлі розвитку ангіонекрозу та вікового загострення.



a



b

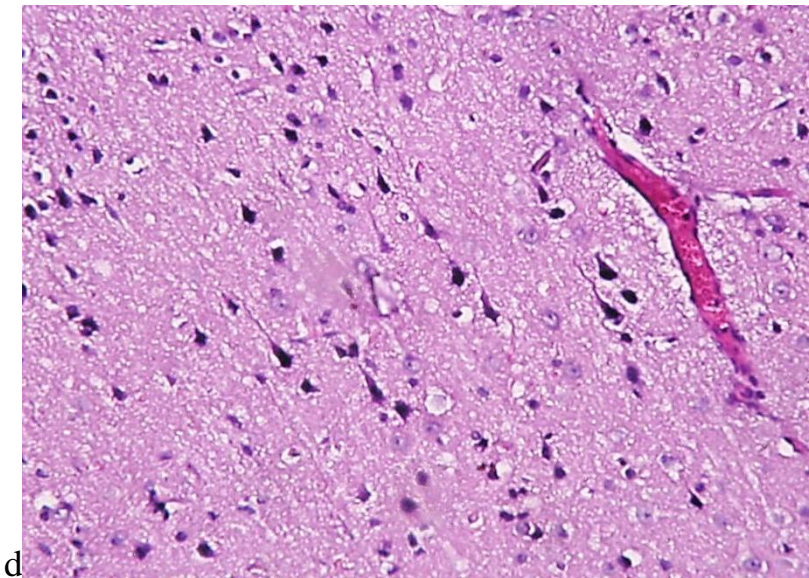
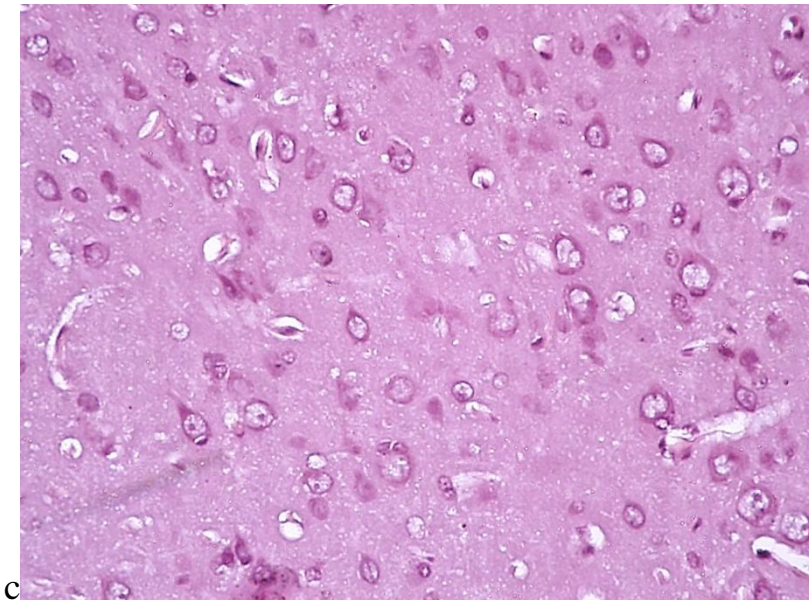


Рис. 1. Кора мозку щурів після геморагічного інсульту. Примітка: **a** - геморагічний інсульт, зрілі; **b** - повторний, зрілі; **c** - геморагічний, старечі; **d** - повторний, старечі. Толуїдиновий синів (a,b), гематоксилін-еозин (c,d). Об. 10, ок. 20.

Таблиця 1. Процеси загибелі нейронів кори великого мозку після геморагічного інсульту.

№	Група	Щільність нейронів III-V шарів неокортексу, клітин/мм ²	
		Первинний геморагічний	Повторний геморагічний інсульт

		інсульт	
1	Інтактні	709,8±10,3	
2	Псевдооперовані	685,7±9,8	
3	Зрілого віку	651,4±8,1a,b	601,5±6,9a,b,d
4	Старечого віку	260,3±54,2a,b,c	227,7±28,8a,b,c

Примітка: а - достовірно по відношенню до інтактних тварин ($p < 0,05$);
 б - достовірно по відношенню до псевдооперованих тварин ($p < 0,05$); с -
 достовірно по відношенню до групи 3 ($p < 0,05$); d - достовірно до групи щурів
 із первинним інсультом ($p < 0,05$).

Таблиця 2. Зміни морфометричних параметрів нейронів V шару кори великого мозку після геморагічного інсульту (мкм²).

№	Група	Первинний геморагічний інсульт		Повторний геморагічний інсульт	
		Площа нейрона	Площа ядра	Площа нейрона	Площа ядра
1	Інтактні	320,6±9,6	164,5±6,8	-/-	-/-
2	Псевдо-оперовані	340,1±8,6 а	187,1±7,1 а	-/-	-/-
3	Зрілого віку	381,6±12,2 а,b,c	221,9±10,2 а,b	394,8±16,4 а,b	218,9±11,0 а,b
4	Старечого віку	394,8±16,4 а,b	228,4±11,4 а,b	156,2±12,1 а,b,c,d	105,9±8,9 а,b,c,d

Примітка: а - достовірно по відношенню до інтактних тварин ($p < 0,05$);
 б - достовірно по відношенню до псевдооперованих тварин ($p < 0,05$); с -
 достовірно по відношенню до групи 3 ($p < 0,05$); d - достовірно до групи щурів
 із первинним інсультом ($p < 0,05$).

Таким чином, при моделюванні геморагічного інсульту в зоні внутрішньої капсули отримано уточнені дані про порушення головного мозку при

експериментальному первинному і повторному крововиливі в мозок, значення вікового чинника в перебігу і прогнозуванні інсульту. Ці дані можуть бути використані з метою вивчення дії лікарських засобів нейропротекторного та протинабрякового механізму дії. Визначено мінімальний, але достатній перелік змін головного мозку (трансформація внутрішньомозкової гематоми, перифокальний набряк) при повторному геморагічному інсульті у старечих щурів, що пояснює гострий розвиток і перебіг неврологічного дефіциту.

Відомо, що найбільш прогностично несприятливими чинниками, що спричинюють летальний результат у осіб похилого та старечого віку при розвитку церебрального інсульту, є: тип інсульту, неврологічний дефіцит і порушення свідомості, повторний інсульт, старечий вік пацієнта та розвиток супутніх захворювань та ускладнень.

При ішемічному інсульті ризик розвитку летального результату у осіб літнього віку збільшується майже в 4 рази, а в осіб старечого віку - в 7,5 рази в порівнянні з особами молодого та середнього віку. При геморагічному інсульті ризик розвитку летального результату у людей літнього віку збільшується в 1,5 рази, а в осіб старечого віку - в 1,8 рази [1,4].

При електроенцефалографії у хворих виявляються грубі дифузні зміни біоелектричної активності мозку, іноді з міжпівкульною асиметрією. У даній категорії хворих переважають вогнищеві симптоми, загально мозкові - менш виражені, оболонкові - часто відсутні [8,11]. Це пов'язано з віковим зменшенням об'єму мозку і збільшенням обсягу його шлуночкової системи, а також зі зниженням загальної реактивності організму. Розроблена модель повторного моногемісферного геморагічного інсульту дозволить досліджувати динаміку неврологічних розладів для вивчення ефективності лікарських засобів.

Висновки.

1. Проведене гістологічне дослідження показало суттєву різницю розвитку пери фокального набряку та некрозу тканини великих півкуль

головного мозку при первинному і повторному геморагічному інсульті. Структурно-морфологічні зміни різко загострюються з віком та кількістю епізодів крововиливу в мозок.

2. При повторному геморагічному інсульті на тлі ангіонекрозу відмічаються вторинні крововиливи в корі мозку та мозолистому тілі, що загострює розвиток набряку мозку та неврологічного дефіциту.
3. Запропонована експериментальна модель повторного гемісферного геморагічного інсульту може бути використана для дослідження патогенезу ускладнень інсульту та вивчення ефективності лікарських засобів нейропротекторного і антинабрякового механізму дії.

Перспективи подальшого дослідження. В наступних дослідженнях планується дослідження неврологічного дефіциту для оцінки перебігу і стандартизації оцінки відтвореного інсульту у тварин. Такі дослідження є перспективними для доклінічного вивчення лікарських засобів.

Література.

1. Виленский Б. С. Инсульт: профилактика, диагностика и лечение / Виленский Б. С.- С-Пб.: Фолиант, 2002. – 397с.
2. Гузева В. И. Иммунологические аспекты патогенеза геморагических инсультов / В. И. Гузева, М. Л. Чухловина , Е. М. Мацукатова // Юбилейная X Конференция "Нейроиммунология". – 2001. – Т. 2, СТ. 49. – С. 223-297.
3. Деев А. С. Причинные факторы, течение и исходы геморагического инсульта в молодом возрасте /А. С. Деев , И. В. Захарушкина // Неврологический журнал. - 2001. - №5. - С. 15-17.
4. Макаренко А. М. Метод моделирования локального кровоизлияния в различных структурах головного мозга у экспериментальных животных / А. Н. Макаренко, Н. С. Косицын , Н. В. Пасекова , М. М. Свинов // Журн. высш. нервн. деятельн. – 2002. – Т.52, №6. – С. 765-768.
5. Скворцова В.И. Геморагический инсульт / Скворцова В. И., Крылов В. В. - М.: ГЭОТАР-Медиа, 2005. - 160с.

6. Alberts M. Secondary prevention of stroke and the expanding role of the Neurologist / M. Alberts // *Cerebrovasc. Dis.* - 2002. - Vol. 13. - P. 12-16.
7. Christoforidis G. Hemorrhage volume as an objective measure to define significant intracranial hemorrhage associated with thrombolysis / G. Christoforidis, A. Slivka, Y. Mohammad [et al.] // *Stroke.* - 2007. - Vol. 38, № 7. - P. 1799-1804.
8. Carhuapoma J. Diffusion-weighted MRI and proton MR spectroscopic imaging in the study of secondary neuronal injury after intracerebral hemorrhage / J. Carhuapoma, P. Wang, N. [et al.] // *Stroke.* - 2000. - Vol. 31(3). - P. 726-32.
9. Caso V. Antiplatelet treatment in primary and secondary stroke prevention in women / V. Caso, P. Santalucia, M. Acciarresi, [et al.] // *Eur. J. Intern. Med.* - 2012. - Vol. 23(7). - P. 580-585.
10. Lansberg M. Risk factors of symptomatic intracerebral hemorrhage after tPA therapy for acute stroke / M. Lansberg, V. Thijs, R. Bammer [et al.] // *Stroke.* - 2007. - Vol. 38(8). - P. 2275-2278.
11. Lee J. Edema after stroke, one of major brain injuries / J. Lee, J. Kim, J. Kim [et al.] // *International Journal of Stroke.* - 2008. - Vol. 3. - P. 173.
12. Powers W. Intracerebral hemorrhage and head trauma: common effects and common mechanisms of injury / W. Powers // *Stroke.* - 2010. - Vol. 41. - P. S107-S110.
13. Skvortsova V. Experimental hemorrhagic stroke: the study of neuropeptides (MIF, selank) in the intraperitoneal injection / V. Skvortsova, T. Tvorogova [et al.] // *Zh. Nevrol. Psikhiatr. Im. S.S. Korsakova.* - 2009. - Vol. 109(12 Suppl 2). - P. 62-66.
14. Xi G. Pathophysiology of brain edema formation / G. Xi, R. Keep, J. Hoff // *Neurosurg. Clin. N. Am.* - 2002. - Vol. 13. - P. 371-383.

ОСОБЛИВОСТІ РОЗВИТКУ ГЕМОРРАГІЧНОГО ІНСУЛЬТУ У ЩУРІВ РІЗНИХ ВІКОВИХ ГРУП

Бібікова В.Н.

Резюме. Досліджено структурно-морфологічні зміни при первинному та повторному геморрагічному інсульті у щурів зрілого та старечого віку. Трансформація внутрішньомозкової гематоми і перифокальний набряк різко загострюються з віком та кількістю епізодів крововиливу в мозок. При первинному інсульті в корі мозку переважають процеси гідропічної дистрофії нейронів, а при повторному-пикноз, ступінь якого зростає з старечій віковій групі щурів. При повторному геморрагічному інсульті на тлі ангіоневрозу відмічаються вторинні крововиливи в корі мозку та мозолистому тілі, що загострює розвиток набряку мозку та неврологічного дефіциту. Ці дані можуть бути використані з метою вивчення дії лікарських засобів нейропротекторного та протинабрякового механізму дії.

Ключові слова: геморрагічний інсульт, модель повторного інсульту, вікові зміни.

УДК 616. 831-005. 1-005. 4-036

ОСОБЕННОСТИ РАЗВИТИЯ ГЕМОРРАГИЧЕСКОГО ИНСУЛЬТА У КРЫС РАЗНЫХ ВОЗРАСТНЫХ ГРУПП

Бибикова В.Н.

Резюме. Исследованы структурно-морфологические изменения при геморрагическом инсульте у крыс зрелого и старческого возраста. Трансформация внутримозговой гематомы и перифокальный отек изменения резко обостряются с возрастом и количеством эпизодов кровоизлияния в мозг. При первичном инсульте в коре мозга преобладают процессы гидропической дистрофии нейронов, а при повторном - пикноз, степень которого возрастает у возрастной группе крыс при старении. При повторном геморрагическом инсульте на фоне ангионекроза наблюдаются вторичные кровоизлияния в кору мозга и мозолистого тела, что усугубляет развитие

отека мозга и неврологического дефицита. Эти данные могут быть использованы для изучения действия лекарственных средств нейропротекторного и противоотечного механизма действия.

Ключевые слова: геморрагический инсульт, модель повторного инсульта, возрастные изменения.

UDC 616. 831-005 . 1-005 . 4-036

FEATURES OF HEMORRHAGIC STROKE IN RATS OF DIFFERENT AGE GROUPS

Bibikova V.N.

Abstract. Structural and morphological changes at hemorrhagic stroke were investigated in rats of the mature and old age. The transformation of the intracerebral hematoma and perifocal edema sharply escalates with age and with the number of incidents of cerebral hemorrhages. Processes of hydropic dystrophy prevails in the cerebral cortex during the initial stroke, process of pyknosis which stage increases in the old age group of rates during aging prevails at the repeated stroke. When you hemorrhagic stroke on the background angionekrosis observed secondary hemorrhage in the cerebral cortex and the corpus callosum, which aggravates the development of brain edema and neurological deficits. This data can be used to study the effects of neuroprotective and anti-edema drugs.

Hemorrhagic stroke is about 20-30 % of all strokes and is a significant medical and social problem. The risk of development of the lethal result at the hemorrhagic stroke increases by 1,5 times, and in elderly, and the old –age people - in 1,8 times. Pathological mechanisms of hemorrhagic stroke continue to discuss in numerous clinical and experimental studies. Worse rates and the less level of functional recovery is stated in most publications, however pathogenic mechanisms and causes of incurable remain discussed.

Our article describes the results of morphological disturbances rat brain mature and senile age groups after hemorrhagic stroke. To achieve the goal proposed model of recurrent hemispheric hemorrhagic stroke.

The modeling of intracerebral hemorrhage in animals using stereotaxic method and performed mechanical destruction of brain tissue in the region of the internal capsule (capsula interna, L = 3,5-4,0; H = 6,0; AP = 0,6-1,0) within the right hemisphere by mandren-knife with additional input in the area of destruction 0,1 ml blood. To simulate recurrent stroke we simulated intracerebral hematoma after 30 days. In 21 days after hemorrhagic stroke we performed histological changes in the rat brain.

Histological data of rat brain changes indicate pathologic processes in acute hemorrhagic stroke in elderly rats. Established acute cerebral edema and death of neurons in the cerebral cortex with age. The average number of neurons in the neocortex ipsilateral hemisphere in animals with primary hemorrhagic stroke was 91,6 % in mature rats and 36,8 % in the elderly ($p < 0,05$); at recurrent hemorrhage - 84.5 % and 32.1 %, respectively ($p < 0,05$). During the first stroke in the cerebral cortex prevails cell swelling and necrotic death, after recurrent stroke prevailed cell pyknosis which increases with the senile age. These processes are reflected in morphometric parameters of neurons: the initial stroke neurons area increases by 18,7% and 23,1% relatively to mature and old age, and during the recurrent hemorrhage by 23,1% in the first case and decreases by 31,8 % in old rats ($p < 0,05$). Around the hematoma in the internal capsule and corpus callosum was seen sharp brain edema in perivascular and pericellular types. We set stasis and dilatation of blood vessels; in senile rats with recurrent stroke are often recorded secondary hemorrhage in the cerebral cortex and corpus callosum, obviously due to the violation of structural integrity against the backdrop of angionecrosis and age deterioration.

Conducted histological analysis showed a significant difference of peripheral edema and focal tissue necrosis of the cerebral hemispheres in primary and recurrent hemorrhagic stroke. Morphological changes increased with age and

number of episodes of cerebral hemorrhage. During repeated hemorrhagic stroke with angioneurosis were often registered secondary hemorrhage in the cerebral cortex and corpus callosum that exacerbates the development of brain edema and neurological deficits. The proposed experimental model of recurrent hemispheric hemorrhagic stroke can be used to study the pathogenesis of complications of stroke and effectiveness of drugs with neuroprotective and antiedema mechanism of action.

Keywords: hemorrhagic stroke, recurrent stroke model, age-related changes.