



<https://www.modscires.pro/index.php/msr/article/view/be4-218-019>

DOI: 10.30889/2523-4692.2018-04-03-019

УДК 616.716.8-007-053.2:616.024-008.4:616.831-043.73/.86]-07

DIAGNOSTICS OF PIERRE ROBIN SEQUENCE AND SLEEP APNOE IN A CHILD WITH ORGANIC CEREBRAL DEVELOPMENTAL DELAY

ДИАГНОСТИКА СИНДРОМОВ ПЬЕРА РОБЕНА И СОННОГО АПНОЭ У РЕБЕНКА С ОРГАНИЧЕСКОЙ ЦЕРЕБРАЛЬНОЙ ЗАДЕРЖКОЙ РАЗВИТИЯ

Vasilyeva L.I. / Васильева Л.И.

MD, PhD in medicine, c.m.s., associate prof. / к.м.н., доцент

Ivchina N.A. / Ивчина Н.А.

MD, PhD in medicine, c.m.s., assistant prof. / к.м.н., ассистент

Kalashnykova O.S. / Калашникова О.С.

MD, PhD in medicine, c.m.s., assistant prof. / к.м.н., ассистент

State Enterprise "Dnipropetrovsk Medical Academy of the Ministry of Health of Ukraine"

Department of Internal Medicine 3

Dnipro, Academician Vernadsky 9, 49044

Государственное учреждение «Днепропетровская медицинская академия МЗ Украины»,

Кафедра внутренней медицины 3

Днепр, ул. Академика Вернадского 9, 49044

Аннотация. В работе рассматривается клинический случай диагностики врожденной патологии челюстно-лицевой области (синдром или «последовательность» Пьера Робена) и синдрома сонного апноэ тяжелой степени выявленные на этапе развития легочной гипертензии и сердечной недостаточности у ребенка в возрасте 7 лет и 1 месяца с тяжелой степенью недоразвития психики (задержка когнитивных, речевых, моторных и специальных способностей). Кардио-респираторный мониторинг, длительностью 1 час 40 минут выявил смешанную форму сонного апноэ. Обструктивное апноэ преобладало (115 эпизодов) над центральным (9 эпизодов). Продолжительность респираторных событий составила 65 минут (3902 сек). Легочная гипертензия и сердечная недостаточность обусловлены отсутствием своевременного лечения врожденной аномалии развития челюстно-лицевой области, которая была ведущей причиной сонного апноэ.

Ключевые слова: синдром Пьера Робена, синдром апноэ, легочная гипертензия, сердечная недостаточность

Вступление.

Врожденные пороки развития являются основным фактором инвалидизации детского населения и занимают второе место в структуре младенческой смертности, их распространенность возрастает [1]. Пренатальное выявление тяжелых труднокорректируемых аномалий либо наличие сочетания двух и более пороков развития, которые потребуют незамедлительной (при рождении) хирургической помощи новорожденному, требуют прерывания беременности. Рождение ребенка с множественными врожденными аномалиями развития диктует необходимость их своевременной диагностики, для того, что бы начать лечение, направленное на профилактику развития осложнений. В статье обсуждается случай диагностики синдромов Пьера Робена и сонного апноэ тяжелой степени на этапе развития легочной гипертензии и сердечной недостаточности у девочки А. (на момент обращения 7 лет и 1 месяц) с тяжелой степенью недоразвития психики (задержка когнитивных, речевых, моторных и специальных способностей).

Описание клинического случая.



Жалобы матери ребенка на момент обращения - на затрудненное дыхание девочки в течении длительного времени, выраженную слабость, сонливость, остановки дыхания во сне, резкое снижение аппетита, вплоть до отказа от еды, появление отеков на ногах, бледность кожных покровов.

Данные анамнеза: патология перинатального периода - ребенок родился от первой беременности, протекавшей с ОРВИ (на 3-м месяце, с субфебрильной температурой в течение 3 суток, без медикаментозной терапии), первые стремительные роды, асфиксия в родах, перелом обеих ключиц. Рост при рождении 51 см, масса тела – 3060 грамм, объем головы – 34 см., объем грудной клетки – 33 см. Первые 7 месяцев жизни провела в больнице, так как нуждалась в длительном выхаживании из-за проблем с дыханием и питанием. В основном, находилась в отделении интенсивной терапии и реанимации. Была на ИВЛ из-за тяжелых дыхательных и неврологических расстройств. Питание из-за ослабления глотательного рефлекса осуществлялось через назогастральный зонд. Проводилось лечение аспирационной пневмонии и других инфекционных осложнений. Выписана из роддома с диагнозом: стафилококковый сепсис, септикопиемия (острый гнойный менингит), родовая сочетанная травма, субарахноидальное кровоизлияние, паралич Эрба справа. В возрасте 9 месяцев была госпитализирована в связи с ухудшением состояния. При поступлении отмечался значительный прирост окружности головы, выраженный тетрапарез, задержка психического, моторного развития. Выставлен диагноз: Врожденная окклюзионная, тривентрикулярная гидроцефалия, декомпенсация. Гипертензионный синдром. Спастичекый тетрапарез. Произведена операция: вентрикулоперитонеостомия в точке Кохера справа. В возрасте 3 года 6 месяцев резкое ухудшение состояния: угнетение сознания до сопора, появилась общемозговая симптоматика. В связи с несостоятельностью вентрикулоперитонеального шунта выполнено его удаление. Произведено вентрикулоперитонеальное шунтирование в т. Денди слева клапаном среднего давления «Medtronic».

В дальнейшем девочка неоднократно проходила стационарное, реабилитационное лечение. Врачи функциональной диагностики в области неврологии и кардиологии и узкие специалисты (кардиолог, гастроэнтеролог, ортопед, стоматолог и другие) выявили ряд сопутствующих заболеваний (смотри ниже).

Объективные данные: Выраженная задержка умственного и физического развития (рост 95 см, вес 13,0 кг). Речь отсутствует, взгляд почти не фиксирует, реакция на звуковые и тактильные раздражители вялая, с задержкой, эмоциональные реакции бедные, не кричит, не плачет. Мышечная гипотония: ребенок не стоит, не ходит, сидит только облокотившись.

Кожа туловища чистая, бледная, умеренно влажная, теплая, параорбитальные тени. Кожа головы тонкая и блестящая, на ней заметна сеть кровеносных сосудов. Рот открыт, в ротоглотке – скопление слизи и слюны. Признаки выраженной дисморфии лица и черепа: объем черепа увеличен, нижняя челюсть недоразвита (микрогенения), высокое «готическое» небо, язык смещен назад к стенке глотки (глоссоптоз).



Телосложение астеническое, грудная клетка воронкообразная, кифосколиоз 2 ст., вальгусная деформация голеней.

Менингеальные знаки отрицательные. Дыхание через естественные дыхательные пути, шумное. При вдохе ребенок хрипит, в дыхании участвуют вспомогательные мышцы грудной клетки. При прослушивании легких слышны двусторонние свистящие хрипы. При аускультации – тоны сердца приглушены, ритм правильный, выраженная тахикардия в покое. Живот мягкий, не вздут, доступен пальпации. Печень выступает из-под реберного края на 2 см, селезенка не пальпируется. Выраженная отечность голеней и стоп.

Данные дополнительных методов обследования и заключения специалистов

ЭЭГ: фоновая запись представлена полиморфно очень низкоамплитудной активностью, преимущественно медленноволновой. Регистрируются спонтанные билатерально синхронные генерализованные разряды поли-спайк-волн. Не выражен зональный градиент и вялая депрессия на афферентные раздражители. На фото-, фоностимуляцию нет реакции усвоения ритма. Порог судорожной готовности элементами снижен.

ЭхоЭГ: смещение срединного эхокомплекса на 3,5 мм вправо. Основание М-эхо = 10 мм. Косвенные признаки ликворно-гипертензионного синдрома 1 ст. справа. Y-индекс = 2,36 - 2,1. Эхо-пульсацмия 15%.

КТ головного мозга: хронические субдуральные гигромы левой лобно-теменной и правой лобно-височной областей. В лобной области слева инородное тело? (фрагмент катетера?) Неравномерно выраженные атрофические изменения больших полушарий. Ликворо-шунтирующая система (ЛШС) справа.

Консультация нейрохирурга: у ребенка приобретенная гидроцефалия. СПО: вентрикулоперитонеостомия справа. Инородное тело – фрагменты дренажа субдурально слева. Атрофический процесс головного мозга. Грубая задержка психомоторного развития. Бульбарный синдром. Спастический тетрапарез. ЛШС функционирует адекватно.

Рентгенограмма ОГП: легочные поля прозрачные, сосудистый рисунок не изменен. Тени корней легких перекрыты тенью сердца. Сердце увеличено в поперечнике за счет правых отделов.

ЭКГ: ритм синусовый, ЭОС резко отклонена вправо, вольтаж высокий, резкая гипертрофия правых отделов сердца. Р-пульмонале. ЧСС 109/мин.

Эхо-КГ: Характер патологии неясный. Дилатация правых отделов сердца. Умеренная недостаточность створок трикуспидального клапана: регургитация до крыши правого предсердия (3 ст). Гипертрофия стенок ПЖ. Признаки легочной гипертензии. СДЛА 51,0 мм.рт.ст.. Сократительная способность миокарда ЛЖ удовлетворительная. Сократительная способность миокарда ПЖ снижена (ФВ – 30%). Кровоток в брюшном отделе аорты пульсирующий.

Консультация кардиоревматолога: ЧСС 106 уд/ мин, АД 80/45. Д-з: Хроническое легочное сердце, стадия субкомпенсации. Умеренная легочная гипертензия (СДЛА 51 мм рт ст). СН 2 Б ст. по правожелудочковому типу.

УЗИ органов брюшной полости: эхо-признаки умеренной гепатомегалии.



Окулист: частичная атрофия зрительных нервов обоих глаз?

Ортопед: Синдром дисплазии соединительной ткани: грудная клетка воронкообразная, кифосколиоз 2 ст., вальгусная деформация голеней

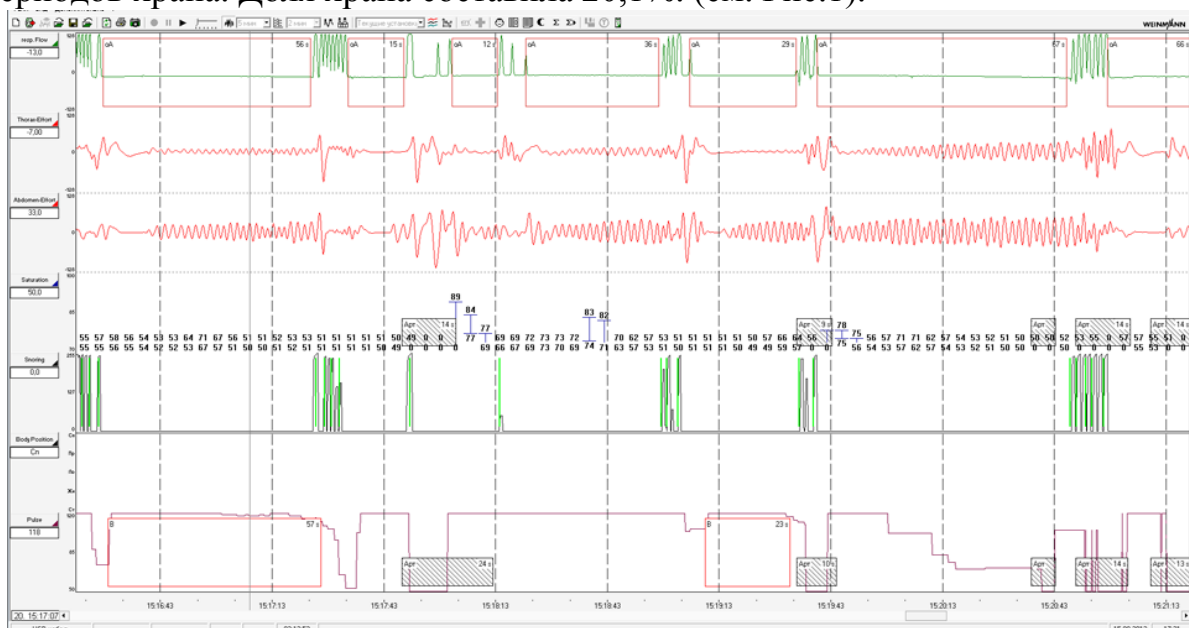
Стоматолог: Хронический пародонтит полости рта, прогнатия 2-3 степени, осложненная открытым прикусом

Гастроэнтеролог: Эрозивный гастрит в стадии нестойкой ремиссии. Гипохромная анемия 1 степени.

Кардио-респираторный мониторинг: Синдром смешанного апноэ сна, с преобладанием обструктивного варианта. Тяжелая степень. Позиционно-зависимая форма.

Кардио-респираторный мониторинг (сон) длился 1 час 40 минут. Индекс апноэ-гипопноэ (ИАГ) – 61,6/час. Сатурации (SpO₂) min - 49%, среднее SpO₂ - 73.1%. Индекс десатурации составил 36,1 кол-во/час. Кол-во десатураций – 69. Максимальное время десатурации – 156 сек.

Всего зарегистрировано 124 респираторных эпизода, из них 115 - обструктивного генеза, 9 – центрального генеза. Максимальная длительность обструктивного апноэ – 67 сек. Общая продолжительность респираторных эпизодов составила 3902 сек = 65 минут! Зафиксировано 19 нерегулярных периодов храпа. Доля храпа составила 20,1%. (см. Рис.1).



Авторская разработка

Рис.1. Кардио-респираторный мониторинг – 5-минутный фрагмент сна. Девочка А, 7 лет.

На верхней кривой представлен дыхательный поток - движения воздуха через верхние дыхательные пути. Серии быстрых вдохов-выдохов чередуются с полными остановками дыхания. В течении 5 минут зафиксированы эпизоды апноэ длительностью (слева направо): 56 сек, 15 сек, 12 сек, 36 сек, 29 сек, 67 сек, 65 сек.

Ниже представлены потоки движения грудной клетки и брюшной стенки. Резкое снижение амплитуды движения по обоим потокам совпадает с



наступлением апноэ.

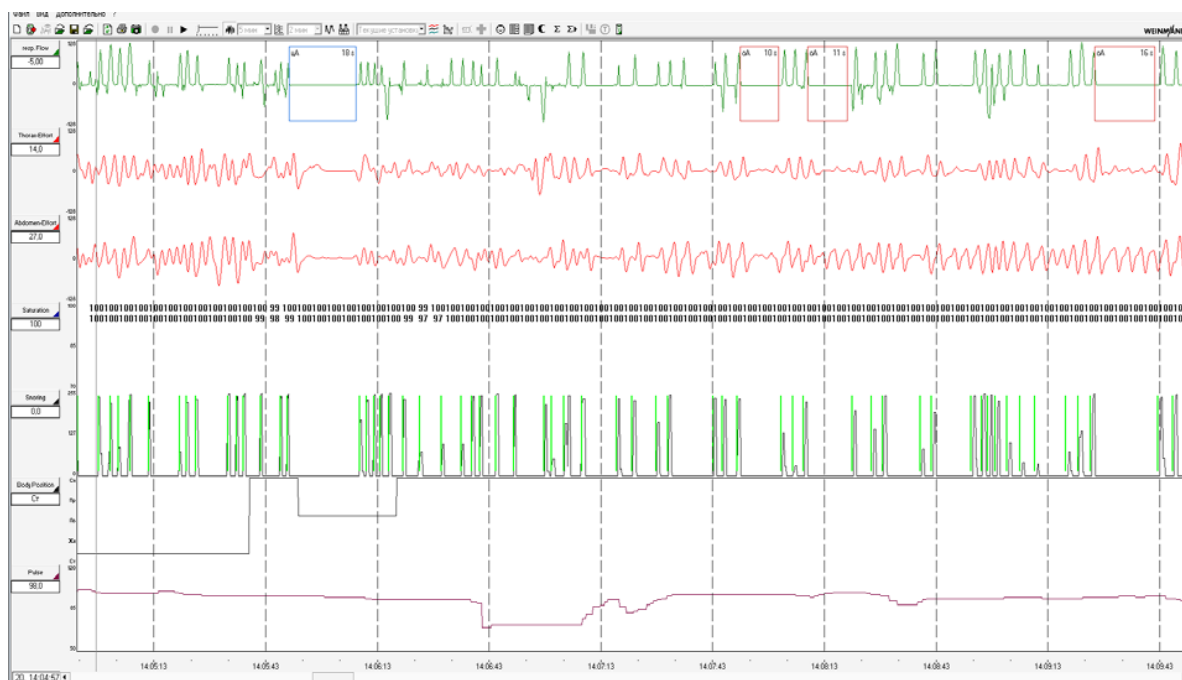
Следующая цифровая кривая – регистрация колебаний насыщения крови кислородом. Из 100 минут всей записи, в течении 70 минут зафиксировано SpO2 менее 70 %. Минимальная сатурация 49 % была зафиксировано после эпизода обструктивного апноэ, длительностью 56 сек.

Четвертая строка представляет графическую регистрацию эпизодов храпа. В данном случае нерегулярный храп фиксировался в редкие периоды возобновления дыхания у девочки.

На следующей пульсовой кривой следует отметить параллельные респираторным эпизодам циклические рост - 119 - 146 уд/мин (периоды апноэ) и падения - 71-53 уд/мин (периоды возобновления дыхания) частоты сердечных сокращений. Доля ЧСС боле 100 уд/мин составила 48,3%. Число вариабельностей сердечного ритма – 64. Средняя ЧСС 104,8 уд/мин.

Эпизоды апноэ также фиксировались и в период бодрствования ребенка при сохраняющейся сатурации 100% (см. Рис. 2)

В момент бодрствования, сатурация 94-100%, длительность обструктивных апноэ составила от 10 до 26 сек. Отсутствует волнообразные колебания ЧСС. Выражен нерегулярный храп.



Авторская разработка

Рис.2. Кардио-респираторный мониторинг – 5-минутный фрагмент бодрствования. Девочка А, 7 лет.

Общая информация и обсуждение клинического случая.

Распространенность синдрома апноэ/гипопноэ (САГС) у детей в возрасте 4–5 лет составляет 0,2–4,1 % с максимальной частотой в возрасте 2–6 лет [2]. Наиболее частой причиной САГС в детском возрасте являются аденоиды и гипертрофия миндалин [3], но патогенез САГС у детей – это динамический процесс, тесно связанный с анатомическими и функциональными факторами,



приводящими к дисбалансу и коллапсу верхних дыхательных путей. Выделяют три степени тяжести: легкую – ИАГ 1-4, уровень SpO₂– 86-91%, среднюю – ИАГ 5-10/час, SpO₂ 76-85% и тяжелую степень – ИАГ более 10/час, SpO₂ менее 75% [4]

Врожденный порок развития лица, а именно, его челюстно-лицевой части впервые описал французский стоматолог Пьер Робен в 1923 году, который установил связь между гипоплазией нижней челюсти (микрогнатия), расщелиной мягкого неба и обструкцией дыхательных путей, обусловленной западением языка, который может быть недоразвит [5]. В зарубежной литературе используется термин «последовательность Пьера Робена».

Распространенность этого порока в разных странах варьирует, но по статистике, в среднем, на 10-30 тыс родившихся детей приходится 1 случай с синдромом Робена. Согласно результатам ретроспективного исследования, распространенность этой патологии в Дании составляет 1 случай на 14 000 живорожденных детей; по данным американского исследования — 1 случай на 2-30 тысяч. Соотношение полов — М1: Ж1. Можно предположить, что данная патология встречается в популяции довольно часто, но выявляемые признаки не рассматриваются в совокупности как проявления единого заболевания [6].

Нарушение эмбрионального развития нижней челюсти происходит как при наличии механической компрессии внутри матки, так и при воздействии инфекции на ранних этапах беременности или нейрогенетических нарушениях. Следует отметить, что последовательность Пьера Робена может быть изолированным синдромом или проявлением генетической патологии. Как часть генетической патологии последовательность Пьера Робена описана почти при 300 синдромах, наиболее часто это синдром Стиклера (сочетание с сильно выраженной миопией и артритом), кампомелический синдром, синдром Ханхарта, трисомия 18. У 36% больных аномалия Пьера Робена сочетается с другими пороками развития, в том числе с пороками сердца, аномалиями глаз, ушных раковин, скелета. Также нередко (20%) ассоциируется с умственной отсталостью. Наследование может происходить и по аутосомно-доминантному, и по аутосомно-рецессивному типу. Вероятность рождения больного в семье, уже имеющей ребенка с синдромом Пьера Робена, составляет 1-5%. Изолированные случаи всегда спорадические [7].

Патогенез обструкции верхних дыхательных путей обусловлен первичным пороком, лежащим в основе синдрома - это микро- и ретрогнатия. Остальные пороки обусловлены псевдомакроглоссией и глоссоптозом из-за уменьшения ротовой полости, что в свою очередь препятствует смыканию небных пластинок и является причиной неполной расщелины мягкого неба или дугообразного неба [8-10].

Клинические проявления синдрома Пьера Робена обусловлены инспираторной обструкцией верхних дыхательных путей и нарушениями глотания. Плач и двигательная активность поддерживают проходимость дыхательных путей, но когда ребенок устает или засыпает, то обструкция дыхательных путей возникает вновь. Респираторные нарушения затрудняют кормление ребенка. При кормлении возникает глоссоптоз, приводящий к



обструкции дыхательных путей. Ребенок пытается компенсировать обструкцию плачем и повышением физической активности, что приводит к нарушению акта сосания и увеличению энергетических расходов. Этот дефектный цикл событий без лечебной коррекции может привести к истощению организма, полиорганной патологии и в конце концов смерти.

Выделяют три степени тяжести синдрома Пьера Робена, которые предполагают определенное лечение[7]:

Легкая степень: дыхание не затруднено, незначительные трудности с кормлением, лечение проводят консервативное - позиционное, в амбулаторных условиях.

Средняя степень: умеренное затруднение дыхания, умеренные трудности с кормлением, требуют лечения в стационаре, лечение позиционное + глоссопексия.

Тяжелая степень: значительное затруднение дыхания, значительные трудности с кормлением, упорствующие в течении длительного времени (несколько месяцев), требуют дыхательного пособия в виде интраназального зонда в нижние дыхательные пути или трахеостомии, лечение хирургическое.

Осложнения синдрома Пьера Робена [11]:

1. Обструкция верхних дыхательных путей (асфиксия во время сна, стридорозное дыхание, ларингомалация).

2. Гипертензия в малом круге, легочное сердце, у 14% детей имеется врожденный порок сердца.

3. Отставание в физическом развитии из-за проблем с кормлением. Небная расщелина не позволяет создать отрицательное давление, необходимое для сосания во время кормления грудью. Кроме того, из-за патологического положения нижней челюсти, младенец с маленькой нижней челюстью обычно имеет трудности с сокращением круговой мышцы рта и плохо сжимает сосок матери. Небная расщелина создает широкую связь между ротовой и носовой полостями, увеличивая риск удушья и других проблем при кормлении.

4. Отставание в психическом развитии из-за церебральной аноксии.

5. Нарушение речи.

6. Хронические инфекционные заболевания уха, ведущие к потере слуха (вследствие регургитации жидкости во время кормления через расщелину в носоглотку и по слуховым трубам в барабанную полость).

7. Ортодонтические проблемы.

Обсуждаемый клинический случай касается соматически тяжелого ребенка с врожденной черепно-лицевой патологией, которую врачи, не смотря на характерный внешний вид (так называемое «птичье лицо» из-за недоразвитой нижней челюсти), не распознали. На протяжении всей жизни девочка была под наблюдением большого количества врачей различных специальностей, однако, врожденный синдром Пьера Робена, своевременно не был диагностирован, лечение его не проводилось. Мать тяжело больной девочки не получила необходимых рекомендаций по уходу и кормлению, что затрудняло процесс стабилизации состояния ребенка и тормозило ее психофизическое развитие.

Для устранения обструкции верхних дыхательных путей показано



консервативное («позиционная терапия») и хирургическое лечение. Оптимальным и жизненно важным положением новорожденного ребенка является положение на боку или на животе с приподнятой (или даже фиксированной в таком положении) головой. Это позволяет избежать обструкции (перекрытия) дыхательных путей смещенным назад корнем языка. Такое положение ребенка также способствует развитию нижней челюсти под действием силы тяжести. Использование этого приема позволяет при легкой и средней степенях тяжести синдрома Пьера Робена добиться положительного результата у 80% детей. Оптимально кормить ребенка в положении на боку, полувертикальном, а иногда практически в вертикальном через назогастральный зонд [12].

На сегодняшний день не разработаны четкие критерии выбора консервативного или оперативного лечения обструкции дыхательных путей у детей с синдромом Пьера Робена. Anders и соавт. в 1971 предложили руководство для оценки степени тяжести проявлений синдрома Пьера Робена. С появлением полисомнографического исследования были выделены параметры, которые вместе с оценкой клинических данных, позволяют определить дальнейшую тактику лечения (табл. 1).

В обсуждаемом случае показано реконструктивное хирургическое лечение, позволяющее устранить анатомический дефект лица. Компрессионно-дистракционный остеосинтез (экспанзия - расширение) нижней челюсти - через внешний разрез делается вырезки в кости нижней челюсти, в которых размещают пионы (штифты) и фиксируют их на устройстве, которое крепится на голове. Штифты производят тракцию нижней челюсти вперед. Ежедневно увеличивают силу тракции на маленькую величину, что приводит к медленному удлинению нижней челюсти. Вытяжение проводят в течение 4-5 недель, после чего делают перерыв 8 недель, необходимой для заживления кости в своей новой формации.

Состояние ребенка в отсутствие лечения, необходимого при синдроме Пьера Робена, прогрессивно ухудшалось, а тяжелый синдром сонного апноэ, усугублял патологию ЦНС и других органов и систем.

Вследствие дыхательных усилий при закрытых дыхательных путях во время эпизода обструктивного апноэ, легочное давление возрастает, достигает наибольшей величины сразу после восстановления легочной вентиляции и затем постепенно возвращается к исходному уровню. Колебания плеврального давления, происходящие при дыхательных усилиях, способствуют появлению и прогрессированию изменений со стороны сердца. При падении плеврального давления во время апноэ, давление в аорте также падает и, если не происходит одновременного падения сосудистого сопротивления, сердечный выброс резко снижается. Расширение правых отделов сердца связано с колебаниями давления в правом предсердии и увеличением венозного возврата, провоцируемого повторными дыхательными усилиями - так называемым эффектом "дыхательного насоса". Легочная гипертензия сохраняется в дневное время у 20% таких больных, и из-за этого нередко возникает правожелудочковая недостаточность (12-16% пациентов с синдромом обструктивного апноэ сна).



Таблица 1

Критерии выбора лечения обструкции дыхательных путей у детей с синдромом Пьера Робена.

| | Критерии | Рекомендуемое вмешательство |
|--------------------------|---|---|
| Freed и соавт. (1988) | Насыщение O ₂ < 60% и CO ₂ > 50%, при наличии признаков синдрома Пьера Робена | Фиксация языка к нижней губе |
| Bull и соавт. (1990) | 2-часовое бодрствование и 2-часовой сон. Сатурация O ₂ < 90%. Апноэ в течение 15 секунд или связанное с сатурацией O ₂ < 90%. При сатурации O ₂ < 70% в течение всей записи или O ₂ < 85% в течение 2 минут, ребенку показана оксигенотерапия. Эффективной оксигенотерапия считается при улучшении сатурации на 2л O ₂ . | Фиксация языка к нижней губе или трахеостомия при условии: снижения сатурации и эффективности оксигенотерапии персистирующего нарастания CO ₂ |
| Gilhooly и соавт. (1993) | Апноэ > 15 секунд во время сна или более короткие эпизоды, которые связаны с сатурацией O ₂ < 85% и / или брадикардия < 80%. | Фиксация языка к нижней губе |
| Schaefer и соавт. (2004) | Единичный эпизод сатурации O ₂ < 80% или сатурации O ₂ < 90% в течение более 5% времени мониторинга (минимум 12 часов) | Фиксация языка к нижней губе |
| Daniel и соавт. (2013) | Эпизоды обструктивного апноэ уменьшают воздушный поток до 20% в сравнении с базовой амплитудой. Эпизоды гипопноэ уменьшают воздушный поток от 20% до 50% в сравнении с базовой амплитудой. Индекс апноэ/гипопноэ = среднее число респираторных событий (центрального и обструктивного апноэ и гипопноэ / время сна Индекс апноэ/гипопноэ по обструктивному типу = среднее число обструктивных или смешанных эпизодов апноэ в час АИ=1-5 малый, 6-10 – умеренный, > 10 - тяжелый | 83% пациентов с выраженным апноэ нуждаются в коррекции нарушений дыхания: 17% - компрессионно-дистракционный остеосинтез 55% - в проведении СИРАР терапии |

Источник: [13-17]

Дилатация правых отделов сердца и гипертрофия правого желудочка в данной ситуации не связаны с наличием хронических заболеваний легких [18].



Dykes E.H., Raine P.A. описали 5 клинических случаев детей с синдромом Пьера Робена, у которых легочная гипертензия и правожелудочковая сердечная недостаточность с повышением рСО₂ диагностировались в сроке от 35 дней до 5 месяцев. У двух детей среднее давление в легочной артерии составило 40 и 120 мм рт. ст. Трахеостомии была проведена в двух случаях, назофарингеальная интубация – в трех, после чего отмечалось значительное уменьшение симптомов сердечной недостаточности [19].

У ребенка с невыявленными своевременно синдромами Пьера Робена и сонного апноэ из-за отсутствия их лечения на протяжении 7 лет закономерными являются тяжелая степень недоразвития (общего и психического), появление легочной гипертензии и застойной правожелудочковой сердечной недостаточности.

Выводы.

1. Врожденная патология челюстно-лицевой области и синдром сонного апноэ тяжелой степени были выявлены на этапе развития легочной гипертензии и сердечной недостаточности у ребенка с тяжелым недоразвитием психики (задержка когнитивных, речевых, моторных и специальных способностей) в возрасте семи лет и одного месяца.

2. Кардио-респираторный мониторинг выявил смешанную форму сонного апноэ: обструктивное преобладало над центральным (115 и 9 эпизодов соответственно).

3. Респираторные события заняли 65% времени сна, который продолжался 100 минут. Насыщение крови кислородом менее 70% было на протяжении 70% времени сна. Кратковременные респираторные события были также во время бодрствования.

4. Развитие легочной гипертензии и сердечной недостаточности у ребенка с выраженным общим и психическим недоразвитием обусловлены отсутствием лечения врожденной аномалии челюстно-лицевой области и сонного апноэ.

Литература:

1. Karam S, Riegel M, Segal S, Flix T, Barros A, Santos I et al Genetic causes of intellectual disability in a birth cohort: A population-based study. // American Journal of Medical Genetics Part A. . - 2015. - №167 (6). - pp. 1204-1214. DOI:org/10.1002/ajmg.a.37011

2. Lumeng J, Chervin R. Epidemiology of Pediatric Obstructive Sleep Apnea // Proceedings of the American Thoracic Society. - 2008. - №5 (2). - pp. 242-252.

3. Clinical Practice Guideline: Diagnosis and Management of Childhood Obstructive Sleep Apnea Syndrome. // PEDIATRICS. - 2002. - №109 (4). - pp. 704-712.

4. [Internet]. 2016.cipediatics.org. 2018 [cited 8 May 2018]. Available from: <http://2016.cipediatics.org/wp-content/uploads/2016/03/1030-1100-Guidelines-for-diagnosis-and-Management.ppt.pdf>

5. Bookman L, Melton K, Pan B, Bender P, Chini B, Greenberg J et al.



Neonates with Tongue-Based Airway Obstruction // Otolaryngology-Head and Neck Surgery.. - 2011. - №146 (1). - pp. 8-18. DOI.org/10.1177/0194599811421598

6. Olasoji H, Ambe P, Adesina O. Pierre Robin syndrome: an update. // Niger Postgrad Med Journal. - 2007. - №14 (2). - pp. 140-145.

7. Basart H, van Oers H, Paes E, Breugem C, Don Griot J, van der Horst C et al. Health-related quality of life in children with Robin sequence // American Journal of Medical Genetics Part A. . - 2016. - №173 (1). - pp. 54-61. DOI:org/10.1002/ajmg.a.37968

8. Hermann N, Kreiborg S, Darvann T, Jensen B, Dahl E, Bolund S. Early Craniofacial Morphology and Growth in Children With Unoperated Isolated Cleft Palate. // The Cleft Palate-Craniofacial Journal. - 2002. - №39 (6). - pp. 604-622.

9. Muntz H, Wilson M, Park A, Smith M, Grimmer J. Sleep Disordered Breathing and Obstructive Sleep Apnea in the Cleft Population // The Laryngoscope. - 2008. - №118(2). - pp. 348-353.

10. MacLean J, Fitzsimons D, Hayward P, Waters K, Fitzgerald D The identification of children with cleft palate and sleep disordered breathing using a referral system // Pediatr Pulmonology. - 2008. - №43. – pp. 245-250.

11. Rathé M, Rayyan M, Schoenaers J, Dormaar J, Breuls M, Verdonck A et al. Pierre Robin sequence: Management of respiratory and feeding complications during the first year of life in a tertiary referral centre. // International Journal of Pediatric Otorhinolaryngology. - 2015. - №79(6). - pp. 1206-1212. DOI: 10.1016/j.ijporl.2015.05.012.

12. Myer C, Reed J, Cotton R, Willging J, Shott S. Airway management in Pierre Robin sequence. // Otolaryngol Head Neck Surgery . - 1998. - №118. - pp. 630-635. DOI:10.1177/019459989811800511

13. Freed G, Pearlman M, Brown A, Barot L Polysomnographic indications for surgical intervention in Pierre Robin sequence: acute airway management and follow-up studies after repair and take- down of tongue-lip adhesion. // The Cleft Palate-Craniofacial Journal. - 1998. - №25. - pp. 151-155.

14. Bull M, Givan D, Sadove A et al. Improved outcome in Pierre Robin sequence: effect of multidisciplinary evaluation and management. // Pediatrics.. - 1990. - №86. - pp. 294-301.

15. Gilhooly J, Smith J, Howell L, Deschaine B, Richey S. Bedside Polysomnography as an Adjunct in the Management of Infants with Robin Sequence. // Plastic and Reconstructive Surgery. - 1993. - №92(1). - pp. 23-27. DOI: 10.1097/00006534-199307000-00003

16. Schaefer R, Stadler J, Gosain A. To Distract or Not to Distract: An Algorithm for Airway Management in Isolated Pierre Robin Sequence. // Plastic and Reconstructive Surgery. - 2004. - №113(4). - pp. 1113-1125.

17. Daniel M, Bailey S, Walker K, Hensley R, Kol-Castro C, Badawi N et al. Airway, feeding and growth in infants with Robin sequence and sleep apnoea. // International Journal of Pediatric Otorhinolaryngology. - 2013. - №77(4). - pp. 499-503. DOI: 10.1016/j.ijporl.2012.12.019.

18. Jeresaty, R.M., Huszar, R.J., Basu, S. Pierre Robin syndrome. Cause of respiratory obstruction, cor pulmonale and pulmonary edema. // American Journal of



Diseases of Children. - 1963. - №117. - p. 712.

19. Dykes E, Raine P, Arthur D, Drainer I, Young D. Pierre Robin syndrome and pulmonary hypertension // *Journal of Pediatr Surgery*. - 1985. - №20(1). - pp. 49-52.

Abstract. *The case report describes a maxillofacial area congenital pathology (Pierre Robin syndrome or "sequence") and severe degree of sleep apnea syndrome, that were revealed at the stage of pulmonary hypertension and heart failure development in a 7 years and 1 month old child with a severe degree of organic cerebral developmental delay. Mixed form of sleep apnea was diagnosed after 1 hour and 40 minutes cardio-respiratory monitoring. The prevalence of obstructive sleep apnea (115 episodes) was observed over the central (9 episodes). The duration of respiratory events was 65 minutes (3902 seconds). Pulmonary hypertension and heart failure occurred due to lack of timely maxillofacial area congenital anomaly treatment, the last one was the leading cause of sleep apnea, that contributed to hypoxic multiple organ pathology, physical and mental developmental retardation.*

Key words. *Pierre Robin sequence, apnea syndrome, pulmonary hypertension, heart failure*

References.

1. 2016.cipediatics.org. (2018). [online] Available at: <http://2016.cipediatics.org/wp-content/uploads/2016/03/1030-1100-Guidelines-for-diagnosis-and-Management.ppt.pdf> [Accessed 8 May 2018].
2. Basart, H. van Oers, H. Paes, E. Breugem, C. Don Griot, J. van der Horst, C. et al (2016), "Health-related quality of life in children with Robin sequence". *American Journal of Medical Genetics Part A*. vol. 173, no 1, pp. 54-61. DOI:org/10.1002/ajmg.a.37968
3. Bookman, L. Melton, K. Pan, B. et al (2012), "Neonates with tongue-based airway obstruction: a systematic review", *Otolaryngol Head Neck Surgery*, vol. 146, pp. 8-18. DOI.org/10.1177/0194599811421598
4. Bull, M. Givan, D. Sadove, A. et al (1990), "Improved outcome in Pierre Robin sequence: effect of multidisciplinary evaluation and management", *Pediatrics*, vol. 86, pp. 294-301.
5. "Clinical Practice Guideline: Diagnosis and Management of Childhood Obstructive Sleep Apnea Syndrome", (2002), *PEDIATRICS*, vol. 109, no. 4, pp. 704-712.
6. Daniel, M. Bailey, S. Walker, K. Hensley, R. Kol-Castro, C. Badawi, N et al (2013), "Airway, feeding and growth in infants with Robin sequence and sleep apnoea", *International Journal of Pediatric Otorhinolaryngology*, vol. 77, no. 4, pp. 499-503. DOI: 10.1016/j.ijporl.2012.12.019.
7. Dykes, E. Raine, P. Arthur, D. Drainer, I. Young, D (1985), "Pierre Robin syndrome and pulmonary hypertension, *Journal of Pediatr Surgery*, vol. 20, no. 1, pp. 49-52.
8. Freed, G. Pearlman, M. Brown, A. Barot, L (1988), "Polysomnographic indications for surgical intervention in Pierre Robin sequence: acute airway management and follow-up studies after repair and take-down of tongue-lip adhesion", *The Cleft Palat-Craniofacial Journal*, vol. 25, pp. 151-155.
9. Gilhooly, J., Smith, J. Howell, L. et al (1993), "Bedside polysomnography as an adjunct in the management of infants with Robin sequence", *Plastic Reconstructive Surgery*, vol. 92, pp.23-27. DOI: 10.1097/00006534-199307000-00003
10. Hermann, N. Kreiborg, S. Darvann, T. Jensen, B. Dahl, E. Bolund, S (2002), "Early Craniofacial Morphology and Growth in Children With Unoperated Isolated Cleft Palate", *The Cleft Palate-Craniofacial Journal*, vol. 39, no 6, pp. 604-622.
11. Jeresaty, R.M., Huszar, R.J., Basu, S. Pierre Robin syndrome (1969), "Cause of respiratory obstruction, cor pulmonale and pulmonary edema", *American Journal of Diseases of Children*, vol. 117, p.712
12. Karam, S., Riegel, M., Segal, S., Félix, T., Barros, A., Santos, I., Matijasevich, A., Giugliani, R. and Black, M. (2015). Genetic causes of intellectual disability in a birth cohort: A population-based study. *American Journal of Medical Genetics Part A*, 167(6), pp.1204-1214.



DOI:org/10.1002/ajmg.a.37011

13. Lumeng, J. and Chervin, R. (2008), "Epidemiology of Pediatric Obstructive Sleep Apnea", *Proceedings of the American Thoracic Society*, vol. 5, no. 2, pp. 242-252. DOI:10.1513/pats.200708-135MG

14. MacLean, J. Fitzsimons, D. Hayward, P. Waters, K. Fitzgerald, D (2008), "The identification of children with cleft palate and sleep disordered breathing using a referral system", *Pediatr Pulmonology*, vol.43, pp. 245–250.

15. Muntz, H. Wilson, M. Park, A. Smith, M. Grimmer, J (2008), "Sleep Disordered Breathing and Obstructive Sleep Apnea in the Cleft Population", *The Laryngoscope*, vol.118, no. 2, pp. 348-353.

16. Myer, C. Reed, J. Cotton, R. Willging, J. Shott, S (1998), "Airway management in Pierre Robin sequence", *Otolaryngol Head Neck Surgery*, vol. 118, pp.630-635. DOI:10.1177/019459989811800511

17. Olasoji, H. Ambe, P. Adesina, O (2007), "Pierre Robin syndrome: an update" *Niger Postgrad Med Journal*, vol. 14, no2, pp.140-145.

18. Rathe, M. Rayyan, M. Schoenaers, J. Dormaar, J. Breuls, M. Verdonck, A. Devriendt, K. Poorten, V. Hens, G (2015), "Pierre Robin sequence: Management of respiratory and feeding complications during the first year of life in a tertiary referral centre", *International Journal of Pediatric Otorhinolaryngology*, vol. 79, no. 8, pp.1206-1212. DOI: 10.1016/j.ijporl.2015.05.012.

19. Schaefer, R. Stadler, J. Gosain, A (2004), "To Distract or Not to Distract: An Algorithm for Airway Management in Isolated Pierre Robin Sequence", *Plastic and Reconstructive Surgery*, vol. 113, no. 4, pp. 1113-1125.