

ва С. А., Леонова Е. В. и др.]. – СПб.: СПбМАПО, 2010. – 56 с.

3. **Федоров Ю. А.** Клиника, диагностика и лечение не кариозных поражений зубов / Ю. А. Федоров, В.А. Дрожжина // Новое в стоматологии. – 1997. – №10. – С. 145.

4. **Белоклицкая Г.Ф.** Диагностико-терапевтический алгоритм действий при гиперестезии дентина, что усугубляет течение заболеваний тканей пародонта / Г.Ф. Белоклицкая, О.В. Копчак // Имплантология. Пародонтология. Остеология. – 2008. – № 2 (10). – С. 98-102.

5. Шварцнау В.И. Биохимические параметры ротовой жидкости при гиперестезии зубов и ее лечении / В.И. Шварцнау, О.А. Макаренко, О.В. Денга // Вісник стоматології. – 2005. – № 3. – С. 30-32

6. Вавилова Т.П. Биохимия тканей и жидкостей полости рта / Т.П. Вавилова. – М.: ГЭОТАР-Медиа, 2008. – 208 с.

7. **Горячковский А.М.** Клиническая биохимия в лабораторной диагностике: справочное пособие. – Изд. 3-е вып. и доп. / Горячковский А.М. – Одеса: Екологія, 2005. – С. 408-410.

8. Биохимические маркеры воспаления тканей ротовой полости: метод. рекомендации / [Левицкий А.П., Денга О.В., Макаренко О.А. и др.]. – Одесса, 2010. – 15 с.

#### REFERENCES

1. **Irwin CR, McCusker P.** Prevalence of dentine hypersensitivity in a general dental population. J. Ir. Dent. Assoc., 1997; 1(43):7-9.

2. **Fedorov Iu. A., Tumanova S. A., Leonova E. V., Rubezhova N. V., Kibrotsashvili I. A., Abramova N. E.** Increased sensitivity teeth. Clinical picture, diagnosis and treatment. SPb.: SPbMAPO; 2010:56.

3. Fedorov Iu.A., Drozhzhina V.A. Clinic, diagnostics and treatment of non-cariou lesions of teeth. *Novoe v stomatologii*. 1997;10:145.

4. **Beloklitskaia G.F., Kopchak O.V.** Diagnostic-therapeutic algorithm of actions when hyperesthesia of dentin, which exacerbates the periodontal tissues. *Implantologiya. Parodontologiya. Osteologiya*. 2008.2(10):98-102.

5. **Shvartsnau V.I., Makarenko O.A., Denga O.V.** Biochemical parameters of oral liquid at teeth hypersensitivity and its treatment. *Visnyk stomatologii*. 2005.;3:30-32.

6. **Vavilova T.P.** Biochemistry of tissues and fluids of the oral cavity. M.: GEOTAR-Media; 2008:208.

7. **Goriachkovskii A.M.** *Klinicheskaia biokhimiia v laboratornoi diagnostike: spravocnoe posobie*. [Clinical biochemistry in laboratory diagnostics: reference book]. *Odesa: Ekologija*; 2005:408-410.

8. **Levitskii A.P., Denga O.V., Makarenko O.A. i dr.** *Biokhimicheskie markery vospalenia tkanei rotovoi polosti: metod. rekomendatsii* [Biochemical markers of inflammation of tissues of the oral cavity: methodological recommendations]. Одесса; 2010:15.

Надійшла 29.11.17



УДК:616.314.18-002-085-0532:665.583.4

**К. А. Бунятян**

Государственное учреждение «Днепропетровская медицинская академия Министерства Здравоохранения Украины»

### ПРИМЕНЕНИЕ ТРИКАЛЬЦИЙСИЛИКАТНОГО ЦЕМЕНТА ПРИ ЛЕЧЕНИИ ОБРАТИМЫХ ФОРМ ПУЛЬПИТА В ПОСТОЯННЫХ ЗУБАХ С НЕСФОРМИРОВАННЫМИ КОРНЯМИ

**Цель.** Оценить степень действия трикальцийсиликатного цемента на регенеративные процессы пульпы постоянных зубов на разных этапах формирования корней.

**Пациенты и методы.** Нами было обследовано 32 ребенка с обратимыми формами пульпитов, которые были разделены на 2 группы исследования.

В первую группу входили 18 детей, первые постоянные моляры которых находились на этапе роста корня зуба в длину. Возраст детей этой группы составлял 6-7 лет.

Во второй группе наблюдалось 14 детей. Возраст детей этой группы составлял 8-9 лет, у которых первые постоянные моляры находились на этапе несформированной верхушки корня зуба.

Провести прямое покрытие пульпы с последующим покрытием трикальцийсиликатным цементом.

**Результаты.** В результате исследования и применения трикальцийсиликатного цемента, нами было установлено, что данный цемент не разрушает клетки пульпы, стимулирует формирование твердотканного барьера и может использоваться для защиты пульпы в постоянных зубах с несформированными корнями. Регенеративные свойства пульпы постоянных зубов с несформированными корнями подтверждены рентгенологическими исследованиями в виде дентинного мостика, который определялся на 8-й день после проведенного лечения.

**Выводы.** 1. При лечении патологии пульпы постоянных зубов с несформированными корнями применяется трикальцийсиликат, который оказывает выраженное влияние на физиологические процессы апексогенеза и апексофикации за достаточно короткий срок-8-10 дней.

2. Метод прямой пульпотерапии позволяет сохранить жизнеспособность обнаженной пульпы за счет создания обызвествленного барьера (дентинного мостика) в зоне вскрытия полости зуба.

3. Нами установлено, что прямое покрытие незрелой пульпы трикальцийсиликатным цементом обеспечивает высокий уровень антисептики (асептическое воспаление), в результате чего происходит дифференцировка фибробластов и клеток мезенхимы в одонтобласты. В дальнейшем образуются коллагеновые волокна, которые в последствие минерализуются в фибродентин.

**Ключевые слова:** дети, постоянные зубы с несформированными корнями, апексогенез, апексофикация, трикальцийсиликат.

**Х. А. Бунятян**

Державний заклад «Дніпропетровська медична академія МОЗ України»

### ЗАСТОСУВАННЯ ТРИКАЛЬЦІЙСИЛІКАТНОГО ЦЕМЕНТУ ПРИ ЛІКУВАННІ ОБОРОТНИХ ФОРМ ПУЛЬПИТУ ПОСТІЙНИХ ЗУБАХ ІЗ НЕСФОРМОВАНИМИ КОРЕННЯМИ

**Мета.** Оцінити ступінь дії трикальційсиликатного цементу на регенеративні процеси пульпи постійних зубів на різних етапах формування коренів.

**Пацієнти і методи.** Нами було обстежено 32 дитини з оборотними формами пульпітом, які були розділені на 2 групи дослідження.

В першу групу входили 18 дітей, перші постійні моляри яких знаходилися на етапі росту кореня зуба в довшину. Вік дітей цієї групи становив 6-7 років.

У другій групі спостерігалось 14 дітей. Вік дітей цієї групи становив 8-9 років, у яких перші постійні моляри перебували на етапі несформованої верхівки кореня зуба.

Провести пряме покриття пульпи з наступним покриттям трикальційсиликатним цементом.

**Результати.** В результаті дослідження і застосування трикальційсиликатного цементу, нами було встановлено, що даний цемент не руйнує клітини пульпи, стимулює формування твердотканного бар'єру і може використовуватися для захисту пульпи в постійних зубах із несформованими коренями. Регенеративні властивості пульпи постійних зубів з несформованими коренями підтверджені рентгенологічними дослідженнями у вигляді дентинного містка, який визначався на 8-й день після проведеного лікування.

**Висновки.** 1. При лікуванні патології пульпи постійних зубів з несформованими коренями застосовується трикальційсиликат, який надає виражений вплив на фізіологічні процеси апексогенезу і апексофікації за досить короткий термін-8-10 днів.

2. Метод прямої пульпотерапії дозволяє зберегти життєздатність оголеною пульпи за рахунок створення без вапняного бар'єру (дентинного містка) в зоні розтину порожнини зуба.

3. Нами встановлено, що пряме покриття незрілої пульпи трикальційсиликатним цементом забезпечує високий рівень антисептики (асептичне запалення), в результаті чого відбувається диференціювання фібробластів і клітин мезенхіми в одонтобласті. Надалі утворюються колагенові волокна, які в наслідок мінералізуються в фібродентин.

**Ключові слова:** діти, постійні зуби з несформованими коренями, апексогенез, апексофікація, трикальційсиликат.

**К. А. Buniatian**

State institution "Dnipropetrovsk medical Academy of Health Ministry of Ukraine"

### APPLICATION OF TRICALCIUM SILICATE CEMENT AT TREATMENT OF REVERSIBLE FORMS OF PULPITIS IN PERMANENT TEETH WITH IMMATURE ROOTS

#### ABSTRACT

**Goal.** To assess the degree of action of tricalcium silicate cement on the regenerative processes of the pulp of permanent teeth at different stages of root formation.

**Patients and methods.** We examined 32 children with reversible forms of pulpitis, which were divided into 2 groups.

The first group consisted of 18 children, the first permanent molars of which were at the stage of root growth of the tooth in length. The age of children in this group was 6-7 years.

In the second group there were 14 children. The age of the children of this group was 8-9 years, in which the first permanent molars were at the stage of tooth root the unformed apex.

Conduct a direct coating of pulp, followed by coating with tricalcium silicate cement.

**Results.** As a result of the investigation and application of tricalcium silicate cement, we have found that this cement does not destroy pulp cells, stimulates the formation of a solid-tissue barrier and can be used to protect the pulp in permanent teeth with unformed roots. Regenerative properties of the pulp of permanent teeth with unformed roots are confirmed by X-ray studies in the form of a dentine bridge, which was determined on the 8th day after the treatment.

**Conclusions.** 1. In the treatment of pulpal pathology of permanent teeth with unformed roots, tricalcium silicate is used, which has a pronounced effect on the physiological processes of apexogenesis and apexification in short period of 8-10 days.

2. The direct pulp therapy method allows to maintain the viability of the exposed pulp by creating a calcified barrier (dentin bridge) in the area of the tooth cavity opening.

3. We established that the direct coating of immature pulp with tricalcium silicate cement provides a high level of antiseptic (aseptic inflammation), resulting in the differentiation of fibroblasts and mesenchymal cells into odontoblasts. In the future, collagen fibers are formed, which subsequently mineralize into fibrodentin.

**Key words:** children, permanent teeth with unformed roots, apexogenesis, apexification, tricalcium silicate.

**Введение.** Отечественные и зарубежные ученые [1-3] изучали пульпу постоянных зубов на разных этапах ее формирования. По мере формирования пульпы, отмечается постепенное снижение способности к дифференциации клеточных элементов. Значительно уменьшается количество несультатированных гликозаминогликанов (основным свойством гликозаминоглика-

нов является связывание большого количества воды, в результате чего межклеточное вещество приобретает желеобразный характер), а это в свою очередь увеличивает содержание гликопротеидов (молекулы гликанов весьма гидрофильны, создают сетчатый желеподобный матрикс и заполняют пространство между клетками, являясь преградой для крупных молекул и микроорганизмов.)

В последнее время разновидность материалов, направленных на снятие воспалительных явлений в пульпе достаточно много. Но большое внимание привлек материал, основной составляющей которого является трикальцийсиликат. Он нетоксичен, обладает противовоспалительным, регенерирующим эффектом.

Успех лечения методом прямого покрытия пульпы постоянных зубов с несформированными корнями, определяется исходным состоянием пульпы, материалом для прямого покрытия, а также герметичностью изоляции пульпы, за счет адекватной реставрации зуба. При правильном проведении, метод прямой пульпотерапии обеспечивает до 90 % успешных результатов. Тем самым обеспечивает дальнейшее физиологическое развитие корневой системы. В качестве условий, имеющих критическое значения для адекватного лечения, Свек [4] назвал отсутствие воспаления в сохраняемой пульпе на старте лечения. Особое внимание уделяется этапу гемостаза, так как он является ключевым признаком в оценке сохраняемой пульпы. Пренебрежение этим этапом, может повлечь за собой ряд осложнений.

Особую роль в процессах регенерации пульпы играет степень формирования корня зуба. Следует учитывать, что на этапе роста корня в длину и несформированной верхушки корня, защитные свойства пульпы минимальны. Пульпа постоянных зубов с несформированными корнями не свойственна высокая функциональная активность и защитная реакция за счет не только клеточных элементов, но и основного вещества пульпы - протеина в сочетании с гликопротеинами и мукополисахаридами (гликозаминогликанов) [5]. Защитную роль выполняют плазматические клетки пульпы зуба, вырабатывая антитела. Фибробласты принимают участие в образовании фиброзной капсулы вокруг патологического очага, возникшего в пульпе. Исходя из этого неотъемлемым условием для качественного лечения и предупреждения осложнений, будет минимальное раздражение незрелой пульпы.

**Материалы и методы.** Трикальцийсиликат наряду с герметизирующим свойством имеет высокую степень биологической совместимости, толерантность к влаге, отсутствие хронического воспаления в окружающих тканях, способность

активизировать синтетическую активность клеток, продуцирующих минерализованные ткани, возможность применения в одно посещение, также отмечена низкая цитотоксичность. Он создан на основе активной биосиликатной технологии. Препарат распределен дозированно в капсулах, что обеспечивает стерильность и отсутствие при использовании и хранении воздействия факторов окружающей среды. Перед внесением материала содержимое капсулы смешивают в течение 30 секунд в смесителе.

Несмотря на то, что pH трикальцийсиликатного цемента составляет 12.5, при прямом контакте с пульпой, он не вызывает необратимые процессы, а напротив стимулирует выработку заместительного дентина. Воспалительная реакция значительно менее выражена, чем у других одонтотропных материалов, это свидетельствует о высокой степени биологической совместимости трикальцийсиликатного соединения.

Нами было обследовано всего 32 ребенка с обратимыми формами пульпита постоянных зубов на этапе несформированного корня.

Жалобы детей первой и второй группы были аналогичны: незначительная боль от холодного раздражителя, длительность которой составляла около 1-2 минут, и проходила после устранения.

Объективно: Кариозная полость, была заполнена размягченным, светло-желтым дентином. Зондирование, болезненно по всему дну. У некоторых детей было установлено точечное сообщение с полостью зуба, зондирование которого сопровождалось кровоточивостью. Перкуссия безболезненна.

Для окончательной постановки диагноза пациентам первой и второй группы в первое посещение проводили диагностическую рентгенографию, для выявления сообщения с полостью зуба, характера изменений в периапикальных тканях и стадии формирования корней.

Были сформированы 2 группы.

Первая группа-18 человек. Дети 6-7 лет, у которых первые постоянные моляры находились на этапе роста корня в длину. На рентгенограмме у 4 пациентов визуализировалось сообщение кариозной полости с полостью зуба. Периапикальные ткани на рентгенограмме были без изменений (рис. 1).

У детей второй группы (14 человек), возраст которых составлял 8-9 лет первые постоянные моляры находились на этапе несформированной верхушки корня зуба (рис. 2). На рентгенограмме у 3 пациентов визуализировалось сообщение кариозной полости с полостью зуба. Периапикальные ткани на рентгенограмме были не изменены.

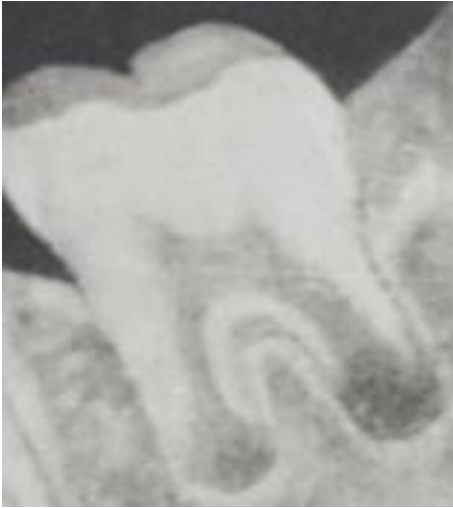

Рис. 1. Стадия роста корня в длину.

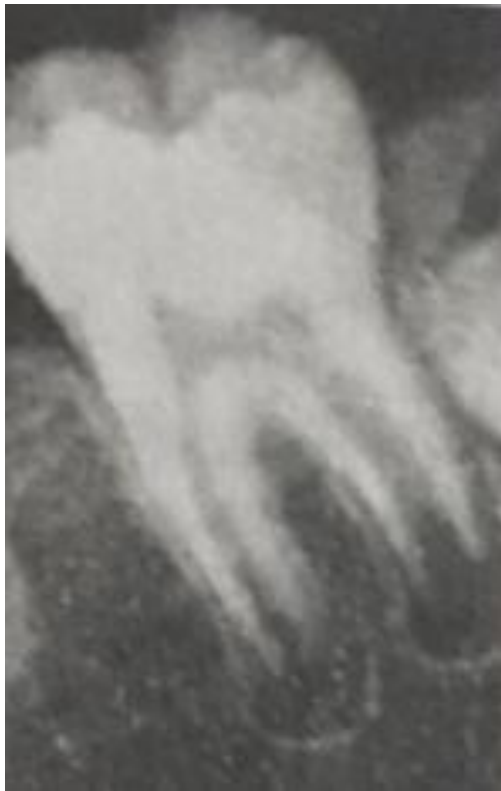

Рис. 2. Стадия несформированной верхушки корня зуба.

Лечение заключалось в том, чтобы максимально сохранить жизнеспособность пульпы и обеспечить физиологические процессы апексогенеза и апексофикации постоянных зубов с несформированными корнями.

Этапы лечения детей первой группы складывались из следующего. Была проведена инфльтрационная анестезия (Ubistesin 4 %), первые постоянные моляры были изолированы системой коффердам.

Производилось препарирование кариозной полости с учетом топографических особенностей первых постоянных моляров (рис. 3). У 4-х паци-

ентов было обнаружено сообщения с полостью зуба (рис. 4). Медикаментозная обработка полости зуба была проведена изотоническим раствором 2 % натрий хлорида. Уделялось особое внимание гемостазу, так как это было ключевым показателем степени воспаления пульпы. Гемостаз в проекции сообщения полости зуба наступал в течение 4-5 минут. Это свидетельствовало об ограниченном воспалительном процессе в пульпе. Затем проводилось покрытие пульпы трикальцийсиликатным цементом (рис. 5), окончательное отверждение которого наступало через 12 минут. Окончательным этапом лечения заключалось в реставрации первых постоянных моляров светоотверждаемым материалом с использованием бондинговой системы self-etch в то же посещение.

Во второе посещение учитывались объективные и субъективные данные. Дети этой группы не отмечали чувство дискомфорта после лечения.

На рентгеновском снимке дентинный мостик был диагностирован только на 2-й недели после вмешательства.

Дети этой группы находятся на диспансерном учете до окончательного формирования корневой системы.

Этапы лечения детей второй группы (8-9 лет) заключались в следующем. Под инфльтрационной анестезией (Ubistesin 4 %), проводилось препарирование кариозной полости с учетом анатомо-топографических особенностей первых постоянных моляров. Зубы были изолированы системой коффердам.

У 7 пациентов было обнаружено сообщения с полостью зуба. Медикаментозная обработка полости зуба была проведена изотоническим раствором 2 % натрий хлорида. Гемостаз в проекции сообщения полости зуба наступал в течение 3-5 минут. Исходя из этого, было принято решение о прямом покрытии пульпы материалом на основе трикальцийсиликата. Завершающим этапом лечения заключалось в реставрации первых постоянных моляров светоотверждаемым материалом с использованием бондинговой системы self-etch в то же посещение.

Во второе посещение учитывались объективные и субъективные данные. Дети этой группы, так же не отмечали чувство дискомфорта после лечения.

На рентгеновском снимке дентинный мостик был диагностирован на 8-й – 12-й день после вмешательства. Аналогично, как и в первой группе, дети этой группы находятся на диспансерном учете до окончательного формирования корневой системы зубов.

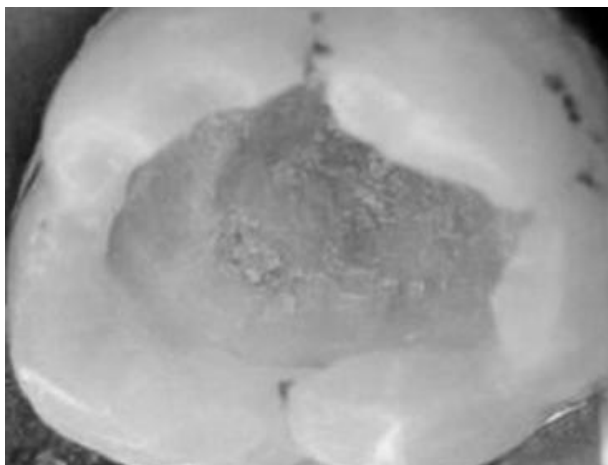


Рис. 3. Препарирование кариозной полости с учетом топографических особенностей первых постоянных моляров.

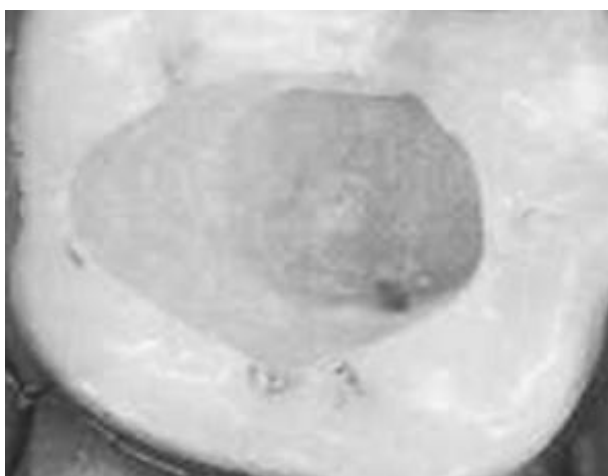


Рис. 4. Сообщения с полостью зуба.

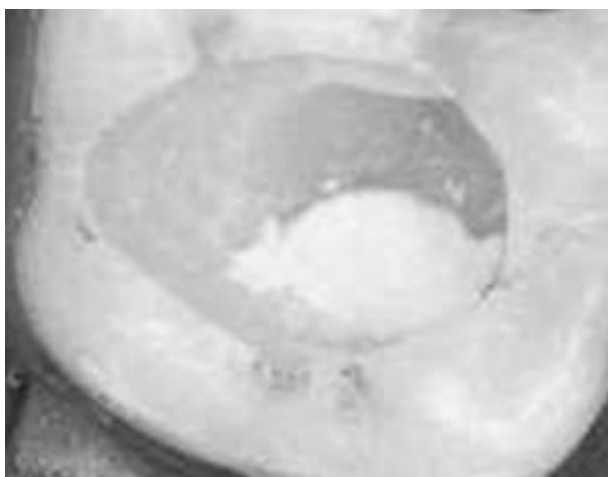

Рис. 5. Покрытие пульпы трикальцийсиликатным цементом.

**Выводы.** Нами установлено, что прямое покрытие незрелой пульпы трикальцийсиликатным цементом обеспечивает высокий уровень антисептики (асептическое воспаление), в результате чего происходит дифференцировка фибробластов и клеток мезенхимы в одонтобласты. В дальнейшем образуются коллагеновые волокна,

которые впоследствии минерализуются в фибродентин. Таким образом, использование цемента на основе трикальцийсиликата для герметичного лечения методом прямого покрытия пульпы, проявил себя с хорошим клиническим результатом, который заметен уже через сравнительно короткий период времени (8-14 дней). Данные клинические случаи находятся на сегодня под врачебным контролем с целью установления долгосрочного прогноза.

#### REFERENCES

1. **Urbanovich L.I.** Nerve fibers in permanent teeth in people of all ages. *Voprosy morfologii v teoreticheskoi i klinicheskoi meditsine*. 1982;91:21-23.
2. **Kodola H.A., Kopeva E.G., Prudnikova A.P. i dr.** *Pulpit: vozrastnye osobennosti i lechenie* [Pulpitis: age features and treatment]. *Kiev: Zdorove*;1998:152.
3. **Zeltser S. Bender I.** Pulpa zub [Tooth pulp]. *M.: Meditsina*;1971:223.
4. **Mejare. I. Cvek M.** Partial pulpotomy in young permanent teeth with deep carious lesions. *Endod Dent Traumatol*. 1993; 9:238-242.
5. **Urbanovich L.I.** *Povyshenie effektivnosti lecheniia pulpita preparatami gialuronovoi kisloty. (Metodicheskoe pismo)* [Improving the efficiency of treatment of pulpitis with hyaluronic acid. (Methodical letter)]. *Kiev*;1968:9.
6. **About I., Laurent P., Tecles O.** Bioactivity of Biodentine™: a Ca3SiO5-based Dentin Substitute. Oral session, IADR Congress. 2010; July, Barcelona Spain.
7. American Academy on Pediatric Dentistry Clinical Affairs Committee-Pulp Therapy subcommittee; American Academy on Pediatric Dentistry Council on Clinical Affairs. Guideline on pulp therapy for primary and young permanent teeth. *Pediatr Dent*. 2008-2009;30(7):170-4.
8. **Caicedo R., Abbott P.V., Alongi D.J., Alarcon M.Y.** Clinical, radiographic and histological analysis of the effects of mineral trioxide aggregate used in direct pulp capping and pulpotomies of primary teeth. *Aust Dent. J.* 2006;51:297-305.
9. **Deery C.** Mineral trioxide aggregate a reliable alternative material for pulpotomy in primary molar teeth. Is mineral trioxide aggregate more effective than formocresol for pulpotomy in primary molars? *Evid Based Dent*.2007; 8(4):107.
10. **Dejou J., Colombani J., About I.** Physical, chemical and mechanical behavior of a new material for direct posterior fillings. *Abstract. Eur Cell Mater*. 2005; 10(suppl. 4):22.
11. **Faraco IM Jr, Holland R.** Response of the pulp of dogs to capping with mineral trioxide aggregate or a calcium hydroxide cement. *Dent Traumatol*. 2001 Aug;17(4):163-6.
12. **Goldberg M, Pradelle-Plasse N, Tran XV, Colon P, Laurent P, Aubut V, About I, Boukpepsi T, Septier D.** Biocompatibility or cytotoxic effects of dental composites - Chapter VI Emerging trends in (bio)material research. Working group of ORE- FDI- 2009- edited by Goldberg M.
13. **Laurent P, Camps J, De Méo M, Déjou J, About I.** Induction of specific cell responses to a Ca3SiO5-based posterior restorative material. *Dent Mater*. 2008 Nov; 24(11): 1486-94.
14. **Mitchell P.J., Pitt Ford T.R., Torabinejad M., McDonald F.** Osteoblast biocompatibility of mineral trioxide aggregate. *Biomaterials*. 1999 Jan; 20(2):167-73.
15. **Nair P.N., Duncan H.F., Pitt Ford T.R., Luder H.U.** Histological, ultrastructural and quantitative investigations on the response of healthy human pulps to experimental capping with mineral trioxide aggregate: a randomized controlled trial. *Int Endod J*. 2008 Feb;41(2):128-50. Epub 2007 Oct 23.
16. **Saidon J., He J., Zhu Q., Safavi K., Spangberg L.** Cell and tissue reactions to mineral trioxide aggregate and Port-

land cement. Oral Surg Oral Med Oral Pathol Oral Radiol Endod. 2003; 95: 483- 489.

17. **Shayegan A., Petein M., Vanden Abbeele A.** CaSiO<sub>3</sub>, CaCO<sub>3</sub>, ZrO<sub>2</sub> (BiodentineTM): a new biomaterial used as pulp-capping agent in primary pig teeth. Poster at IADT 16th World Congress Dental Traumatology, 2010 June Verona Italy.

18. **Torabinejad M., Hong C.U., McDonald F., Pitt Ford T.R.** Physical and chemical properties of a new root-end filling material. J Endod. 1995 Jul; 21(7):349-53.

19. **Tran V., Pradelle-Plasse N., Colon P.** Microleakage of a new restorative calcium based cement (BiodentineTM). Oral presentation PEF IADR 2008 Sep, London.

Поступила 22.11.17

