

І.С.Шпонька  
П.О.Гриценко  
Т.В.Шинкаренко

ДЗ «Дніпропетровська медична академія МОЗ України»

**Ключові слова:** первинна дифузна крупноклітинна В-клітинна лімфома ЦНС, пухлина головного мозку, проліферативна активність, імуногістохімія.

Надійшла: 21.08.2016  
Прийнята: 12.09.2016

УДК 616-006.441

## МОРФОЛОГІЧНА ХАРАКТЕРИСТИКА ПЕРВИННОЇ ДИФУЗНОЇ КРУПНОКЛІТИННОЇ В-КЛІТИННОЇ ЛІМФОМИ ЦНС

Дослідження виконано в рамках науково-дослідної роботи «Патоморфологічна діагностика та прогноз перебігу новоутворень різних локалізацій з урахуванням маркерів біологічних властивостей» (номер державної реєстрації 0112U006965).

**Реферат.** В роботі був проведений аналіз морфологічної будови та імунофенотипу 10 випадків первинної дифузної крупноклітинної В-клітинної лімфоми ЦНС. Ці пухлини є достатньо рідкими (0.9% від усіх неходжкінських лімфом) та недостатньо вивченими. Мікроскопічна будова характеризується дифузним або навколосудинним ростом великих, здебільшого круглих клітин з високою мітотичною активністю та вогнищами некрозу. Пухлинні клітини найчастіше мають імунофенотип В-лімфоцитів післязародкового диференціювання. Визначення проліферативної активності в лімфомах ЦНС має діагностичне та прогностичне значення.

**Morphologia.** – 2016. – Т. 10, № 3. – С. 330-335.

© І.С.Шпонька, П.О.Гриценко, Т.В.Шинкаренко, 2016

✉ igor.shponka@gmail.com

**Shpon'ka I.S., Grytsenko P.O., Shinkarenko T.V. Morphological characteristics of primary diffuse large B-cell lymphoma of the central nervous system.**

**ABSTRACT. Background.** Primary central nervous system lymphoma is aggressive tumors with a poor prognosis, morphologically mostly diffuse large B-cell lymphoma (95%), which are included to separate nosological form - primary central nervous system diffuse large B-cell lymphoma. In recent decades, it is known these tumors have increasing incidence rate.

**Objective.** Here we were determining the histological and immunohistochemical features of primary central nervous system diffuse large B-cell lymphoma for improving the morphologic diagnostics of this tumors type and developing predictive and prognostic factors. **Methods.** The study included 10 cases of primary central nervous system diffuse large B-cell lymphoma with tissue material received with biopsy or operation. The wide range of immunohistochemical stains (Ki-67, CD3, CD10, CD20, CD30, CD79 $\alpha$ , BCL2, BCL6, GFAP) was used for detection of morphological characteristics in all cases. **Results.** We observed histological features of diffuse large B-cell lymphoma (diffuse or perivascular growth pattern of large round cells with frequently mitotic figures, apoptotic bodies and necrotic areas). In all cases we revealed CD20+ and CD79 $\alpha$ + (markers of B-lymphocytic differentiation) tumor cells. Expression of BCL6 and BCL2 was present in 80 and 60 percents of cases respectively. In addition some cases show CD30 or/and CD10 – immunoreactivity. Range of proliferative activity (Ki-67) was from 52 to 94%. **Conclusion.** The histological and immunohistochemical methods are useful for diagnosis of diffuse large B-cell lymphoma in tissues received with biopsy or brain resection. The typical features of diffuse large B-cell lymphoma are credible for diagnosis with using immunohistochemical status of neoplastic cells (CD20+, CD79 $\alpha$ +, CD10 –, CD30–, BCL6+, BCL2+). The level of Ki-67 expression has potential important prognostic value due to its variability.

**Key words:** primary CNS diffuse large B-cell lymphoma, brain tumor, proliferative activity, immunohistochemistry.

### Citation:

Shpon'ka IS, Grytsenko PO, Shinkarenko TV. [Morphological characteristics of primary diffuse large B-cell lymphoma of the central nervous system]. *Morphologia*. 2016;10(3):330-5. Ukrainian.

### Вступ

Первинні лімфоми центральної нервової системи (ПЛЦНС) являють собою агресивні пухлини з несприятливим прогнозом, морфологічно представлені здебільшого дифузною крупноклітинною В-клітинною лімфомою (більше 95%). У зв'язку з цим в останню редакцію Класифікації ВООЗ пухлин кровотворної та лімфоїдної тканин

(2008 р.) була додана самостійна нозологічна форма – первинна дифузна крупноклітинна В-клітинна лімфома ЦНС (ПДКВКЛ ЦНС). Екстрараднальні лімфоми з первинним ураженням ЦНС складають 2-7% всіх внутрішньочерепних новоутворень та 1% неходжкінських лімфом (НХЛ) [1, 2]. В останні десятиліття відзначається ріст захворюваності на ці пухлини, що випере-

джає темпи збільшення всіх лімфом взагалі. Так у США за період 1973–1997 роки розповсюдженість всіх форм НХЛ зросла на 30%, в той час як ПЛЦНС – в 3 рази [3].

Найчастіше ПЛЦНС у імунокомпетентних пацієнтів зустрічаються в літньому віці (60-70 років), дещо більше серед чоловіків (М/Ж – 3/2). Хворі, що мають імунодефіцит, здебільшого внаслідок ВІЛ-інфекції, мають високий ризик розвитку ПЛЦНС, найчастіше у віці 30-40 років. Однак цей варіант не відноситься до ПДКВКЛ ЦНС, так само як і лімфоми, що розвиваються в мозкових оболонках, або інші варіанти НХЛ (лімфома Беркітта та інші) [4].

Ключовим моментом в діагностиці ПЛЦНС є виключення вторинного ураження мозку при системних НХЛ, що потребує глибокого обстеження пацієнтів, по-перше, щодо залучення лімфатичних вузлів. У чоловіків важливим є огляд яєчок, так як саме лімфома цієї локалізації часто супроводжується розповсюдженням у головний мозок. Так звані В-симптоми (слабкість, втрата ваги, нічна пітливість), характерні для більшості інших лімфом, при ПЛЦНС зустрічаються рідко [1, 5].

ПЛЦНС характеризується ураженням білої речовини головного мозку, часто біля шлуночків мозку та в глибинних структурах, в тому числі мозолистого тіла. Біля третини пацієнтів мають множинні вогнища [1, 4]. Пухлина здебільшого локалізується супратенторіально (85%): лобна доля (20-43%), тім'яна (15%), скронева (18%), потилична (4%). Зображення на КТ та МРТ мають деякі незначні особливості від інших пухлин ЦНС, але чітких діагностичних відмінностей нема [2, 5].

В цілому, ПЛЦНС являють собою особливий тип пухлин, що мають значні труднощі як у діагностиці, так і лікуванні. Вони є досить рідкими та маловивченими. По перше відносно їх молекулярних та біологічних властивостей [6]. Хоча ці новоутворення краще відповідають на проведені лікування відносно інших гістогенетичних варіантів пухлин ЦНС, у порівнянні з лімфомами такої ж морфології і стадії інших локалізацій, результати терапії значно гірші [7]. Без лікування пацієнти з ПЛЦНС помирають на протязі декількох місяців. Тільки хірургічне лікування також неефективне, середня тривалість життя хворих 1-4 міс. Більш ефективні опромінення (середня тривалість життя 12-18 міс.) та хіміотерапія (середня тривалість життя 20-55 міс.) [6]. Комбінація хіміотерапії з опроміненням дозволяє отримати відповідь на лікування у 85% випадків, середня тривалість життя таких пацієнтів 30-60 міс. та 5 річна виживаність складає 30-50% [5, 8].

Мета дослідження – вивчити гістологічні та імуногістохімічні особливості первинної дифузної крупноклітинної В-клітинної лімфоми ЦНС

для покращення морфологічної діагностики цього виду новоутворень та розробки факторів прогнозу їх перебігу.

#### Матеріали та методи

В нашому дослідженні був вивчений матеріал 10 пацієнтів з пухлинами головного мозку, які були направлені на імуногістохімічне дослідження до морфологічного відділу лікувально-діагностичного центру ООО «Аптеки медичної академії», м. Дніпропетровськ протягом 2009-2013 років та яким був встановлений діагноз первинна дифузна крупноклітинна В-клітинна лімфома ЦНС. Діагноз був встановлений на основі гістологічного та імуногістохімічного дослідження згідно з Класифікацією ВООЗ [1]. Обов'язковим етапом діагностики було виключення пухлин іншого гістогенезу – гліальних пухлин та метастазів епітеліальних новоутворень, що зустрічаються частіше за лімфоми, а також інших варіантів НХЛ.

Частка ПДКВКЛ ЦНС серед всіх НХЛ, що були діагностовані в лікувально-діагностичному центрі за цей період, склала – 0,94%. Серед пацієнтів було 6 чоловіків та 4 жінки. Вік хворих коливався від 35 до 64 років, середній становив 56,7 р.

Імуногістохімічне дослідження проводилось відповідно до протоколів компанії TermoScientific (США), виробника первинних антитіл, системи візуалізації Quanto та барвника DAB Chromogen, які використовувались у нашому дослідженні. В якості первинних антитіл застосовувались наступні: CD3 (клон sp7, розведення 1:1000), CD20 (клон L26, розведення 1:1000), CD79α (клон sp18, розведення 1:300), CD10 (клон 56C6, розведення 1:60), CD30 (клон Ber-H2, розведення 1:80), BCL2 (клон 8C8, розведення 1:50), BCL6 (клон BL6.02, розведення 1:30), GFAP (клон GA-5, розведення 1:100). В залежності від маркеру, як позитивна реакція оцінювалось специфічне ядерне, цитоплазматичне або мембранне забарвлення клітин.

#### Результати та їх обговорення

Всі випадки ПДКВКЛ ЦНС мали супратенторіальну локалізацію: лобна доля – 3, скронева – 2, тім'яна – 1, багатовогнищеве ураження – 4. Частіше ураження локалізувалось у правій півкулі головного мозку – 7, ніж у лівій – 3. На МРТ-знімках пухлини локалізувались в білій речовині мозку, часто біля шлуночків та субкортикально. Новоутворення мали неправильну форму, в найбільшому розмірі коливались від 30 до 55 мм. При макроскопічному дослідженні операційного матеріалу пухлини були від світло-сірого до жовто-сірого кольору, мали консистенцію трохи щільнішу за тканину мозку, крихкі при натисканні. При мікроскопічному дослідженні в тканині мозку спостерігалася інфільтрація великими клітинами, здебільшого з великим круглим ядром та незначним обідком цито-



плазми. Пухлинні клітини найчастіше мали дифузний характер росту, або розташовувались навколо судин, в деяких випадках проникаючи в їх стінки. Центральні частини новоутворень були

представлені щільним скупченням пухлинних клітин, без формування стромального компоненту, міжклітинних зв'язків та з невеликою кількістю судин (Рис. 1, 2).

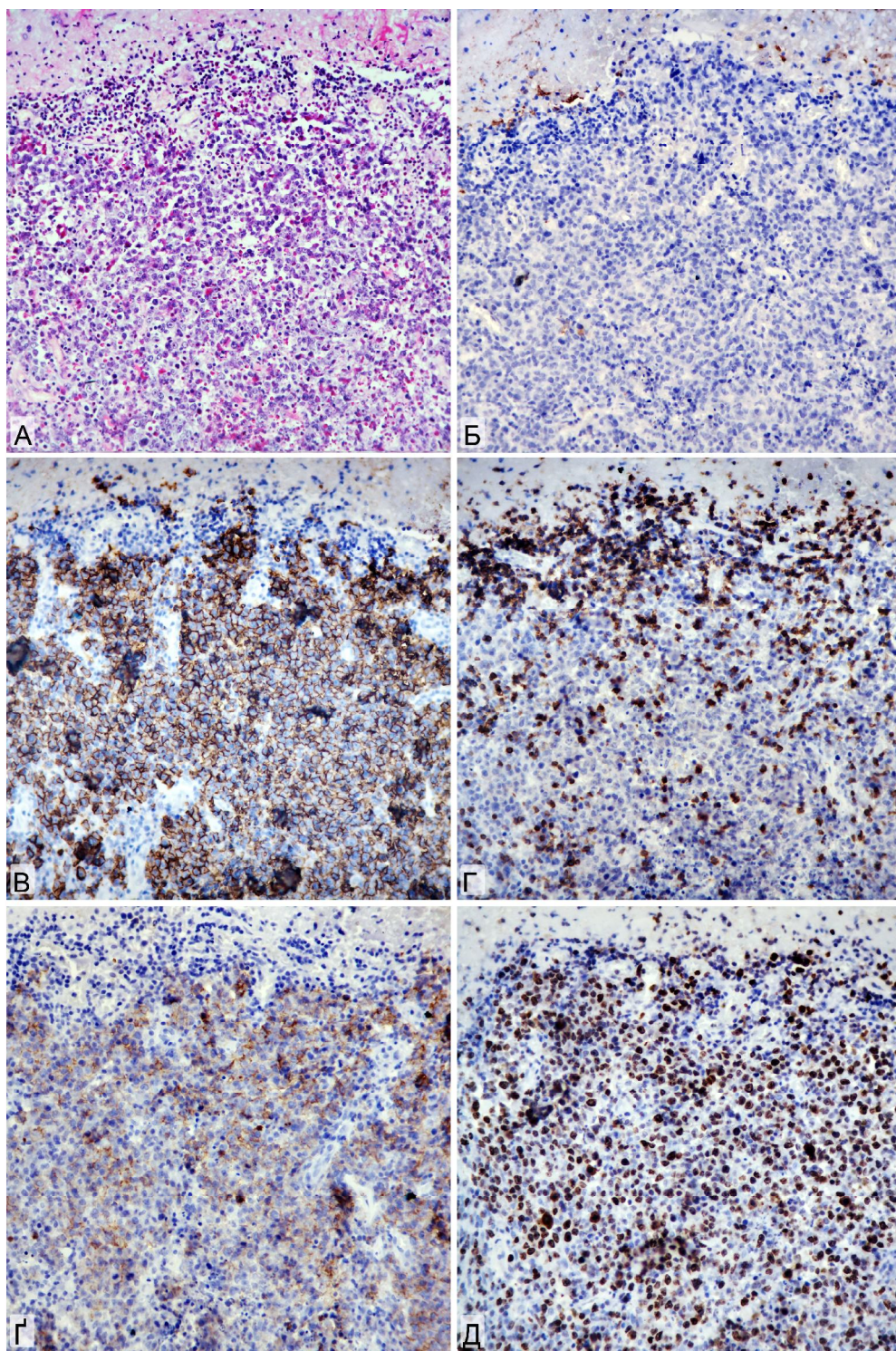


Рис. 1. Первинна дифузна крупноклітинна В-клітинна лімфома ЦНС. А. Забарвлення гематоксиліном-еозином,  $\times 400$ . Б. Негативна реакція з маркером GFAP в клітинах пухлини з позитивною реакцією в прилеглий тканині мозку. В. Позитивна реакція з маркером CD20. Г. Негативна реакція з маркером CD3 в клітинах пухлини з позитивною реакцією в нормальних лімфоцитах. Д. Позитивна реакція з маркером BCL2. Е. Позитивна реакція з маркером Ki-67. Б-Е. ІГХ, додаткове забарвлення гематоксиліном Майєра,  $\times 400$ .



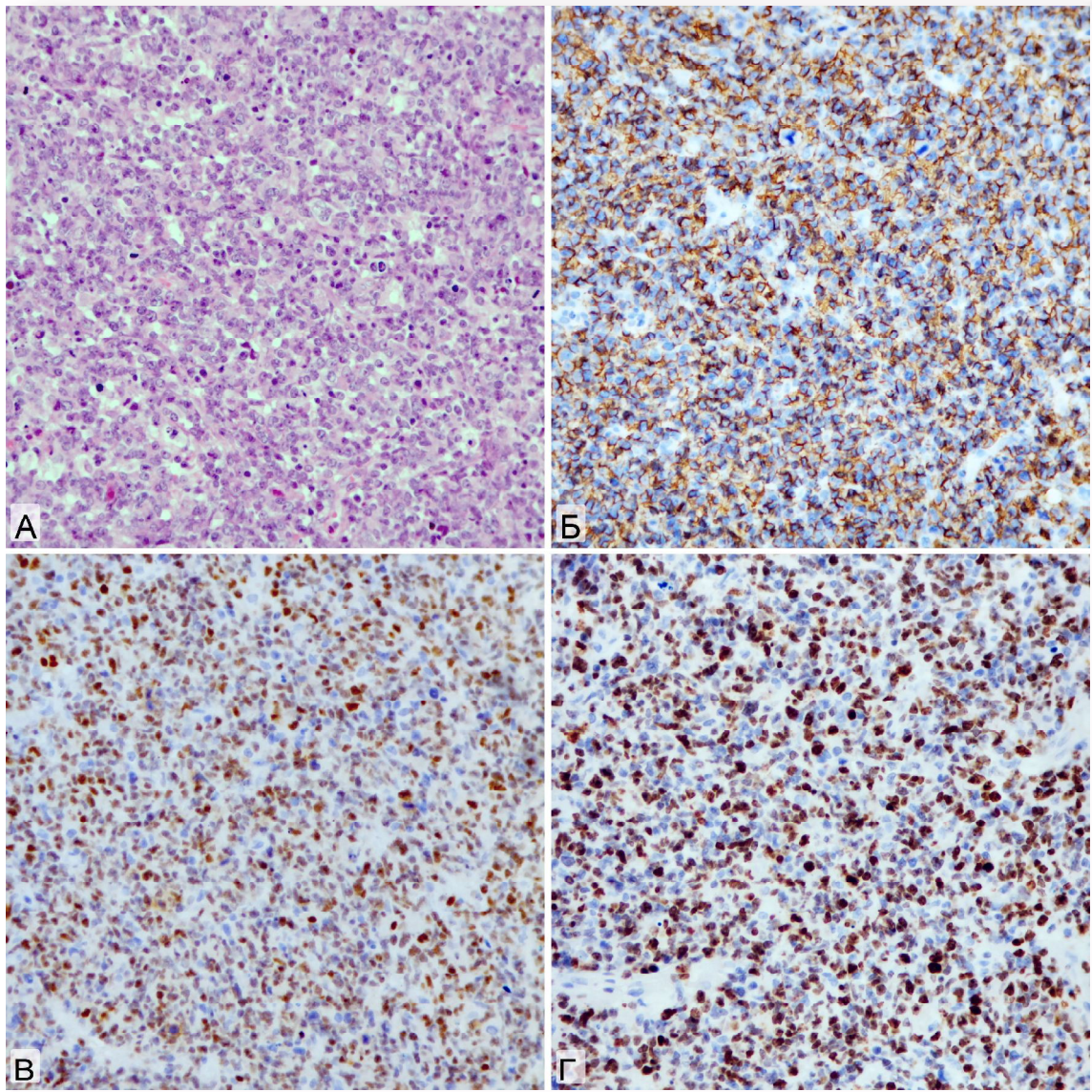


Рис. 2. Первинна дифузна крупноклітинна В-клітинна лімфома ЦНС. А. Забарвлення гематоксилином-еозином,  $\times 400$ . Б. Позитивна реакція з маркером CD20. В. Позитивна реакція з маркером BCL6. Г. Позитивна реакція з маркером Ki-67. Б-Г. ІГХ, додаткове забарвлення гематоксилином Майєра,  $\times 400$ .

Серед них в невеликій кількості (до 20% від всієї популяції клітин) зустрічались нормальні лімфоцити. В більшості пухлин (60%) спостерігалися вогнища некрозу, що займали від 10 до 70% площі зрізів новоутворення. У випадках з розповсюдженими некрозами неуряжені пухлинні клітини розташовувались навколо судин. У більшості випадків пухлини мали великі ядра з виразними ядерцями, числом від 1-4, найчастіше 2-3. Деякі клітини мали виразний атипізм – багато поліморфних ядер, гігантські розміри ядер та клітин. В усіх випадках відзначалась велика кількість мітозів, часто патологічних. Мітотична активність в різних випадках та різних зонах коливалась від 38 до 147 на 10 полів зору при збільшенні  $\times 400$ . В деяких випадках, особливо в мітотично активних лімфомах, відзначалась велика кількість вільно розташованих апоптотичних

тілець, а також таких, що локалізувались всередині макрофагів.

При імуногістохімічному дослідженні в усіх випадках абсолютна більшість пухлинних клітин мала цитоплазматичну експресію CD20 та CD79 $\alpha$ , що підтверджувало їх В-лімфоцитарне походження. Інші маркери мали позитивну реакцію в частині досліджуваних випадків: CD10 (20%), CD30 (10%), BCL6 (80%), BCL2 (60%). Проліферативна активність, що визначалась відсотком клітин з ядерної реакцією з Ki-67, коливалась від 52 до 94%, середній показник - 75.1%. Нормальні лімфоцити, що знаходились серед пухлинної популяції, здебільшого демонстрували експресію CD3, та в меншій частині - CD20.

Таким чином, первинна дифузна крупноклітинна В-клітинна лімфома ЦНС являє собою рідку та недостатньо вивчену пухлину, що знач-

но відрізняється як від гліальних пухлин ЦНС, так і від інших варіантів НХЛ. Вона не має специфічних відмінностей від інших пухлин головного мозку за клінічними проявами, МРТ-картиною, локалізацією та макроскопічною будовою [2]. Гістологічна картина при цій пухлині має деякі особливості в морфології клітин, переважно навколосудинному рості та інше, але вони не дуже специфічні та дозволяють тільки запідозрити лімфому та включити її до диференціально-діагностичного пошуку. Остаточний діагноз ПДКВКЛ ЦНС можливий тільки після проведення імуногістохімічного дослідження з повною панеллю маркерів, що виключає також інші первинні пухлини та метастази. Необхідно також виключити інші форми НХЛ, ураження головного мозку при системних лімфомах, наявність імунодефіциту [4].

Вищевказане, а також доведена неефективність хірургічного лікування цих новоутворень, обумовлює проведення тонкогілкової стереотаксичної біопсії пухлини найбільш доцільним методом при ПДКВКЛ ЦНС, та вважається деякими дослідниками стандартом діагностики [4, 7].

Недостатня вивченість цих пухлин зумовлює також відсутність розроблених чітких прогностичних факторів перебігу лімфом ЦНС. Використовуються клінічні показники (вік, загальний стан, рівень ЛДГ крові, рівень білка в спинномозковій рідині, ураження глибинних структур мозку), але доведених молекулярних немає [8]. В нашому дослідженні експресія VCL6, як одного з можливих прогностичних факторів, була виявлена в 8 з 10 випадків. Маркери, що використовуються для прогнозу подальших форм дифузної крупноклітинної В-клітинної лімфому, а саме для розділення на 2 групи («з активованих В-клітин» та «з В-клітин зародкових центрів») за експресією CD10, VCL6 та MUM1, мають сумнівну придатність, так як більшість ПДКВКЛ ЦНС мають позитивний фенотип VCL6 (в 60-80%) та MUM1 (в 90-100%) [4, 5]. В зв'язку з цим деякі

автори вважають, що ці пухлини розвиваються з В-лімфоцитів пізньої стадії диференціювання зародкових центрів або післязародкового диференціювання [9].

Як і в нашому дослідженні (20%), ПДКВКЛ ЦНС рідко мають позитивну реакцію з CD10 [7]. Вважається навіть, що наявність експресії CD10 в лімфомі ЦНС з низькою проліферативною активністю (менше 50%) повинні подати думку про пошук системної НХЛ [4]. Взагалі ПДКВКЛ ЦНС характеризується високою проліферативною активністю. В нашому дослідженні за експресією Ki-67 вона становила 75,1%. Крім того, два пацієнти, у яких за період дослідження виник рецидив пухлини, мали показники проліферативної активності вищі за середні, відповідно 80 та 85%. В літературі є дані, що високі показники експресії Ki-67 (більше 44%) асоціюються з несприятливим перебігом ПДКВКЛ ЦНС [10].

#### Висновки

1. Для діагностики ПДКВКЛ ЦНС найбільш доцільним є проведення тонкогілкової стереотаксичної біопсії пухлини з подальшим гістологічним та імуногістохімічним дослідженням.

2. Мікроскопічна будова ПДКВКЛ ЦНС характеризується дифузним або навколосудинним ростом великих, здебільшого круглих клітин з високою мітотичною активністю, частими ознаками апоптозу, вогнищами некрозу.

3. Характерним імунофенотипом ПДКВКЛ ЦНС є: CD20+, CD79a +, CD10 -, CD30-, VCL6+, VCL2+.

3. Визначення проліферативної активності є доцільним при діагностиці цих новоутворень, тому що є діагностичним (високі показники, більше 50%) та перспективним прогностичним показником.

#### Перспективи подальших розробок

Необхідне подальше вивчення морфологічних і молекулярних особливостей ПДКВКЛ ЦНС для розробки факторів прогнозу перебігу цих пухли.

#### Літературні джерела References

1. Swerdlow SH, Campo E, Harris NL. WHO classification of tumours of haematopoietic and lymphoid tissues. France: IARC Press, 2008; 2008 Sep 20. ISBN 9789283224310

2. Haldorsen IS, Espeland A, Larsson EM. Central nervous system lymphoma: characteristic findings on traditional and advanced imaging. American Journal of Neuroradiology. 2011 Jun 1;32(6):984-92. doi: 10.3174/ajnr.A2171.

3. Olson JE, Janney CA, Rao RD, Cerhan JR, Kurtin PJ, Schiff D, Kaplan RS, O'Neill BP. The continuing increase in the incidence of primary central nervous system non-Hodgkin lymphoma.

Cancer. 2002 Oct 1;95(7):1504-10. doi: 10.1002/cncr.10851

4. Giannini C, Dogan A, Salomão DR. CNS lymphoma. Journal of Neuropathology & Experimental Neurology. 2014 Jun 1;73(6):478-94. doi: 10.1097/NEN.0000000000000076.

5. Bhagavathi S, Wilson JD. Primary central nervous system lymphoma. Archives of pathology & laboratory medicine. 2008 Nov;132(11):1830-4. doi: 10.1043/1543-2165-132.11.1830.

6. Lister A, Abrey LE, Sandlund JT. Central nervous system lymphoma. ASH Education Program Book. 2002 Jan 1;2002(1):283-96.

doi:10.1182/asheducation-2002.1.283

7. Ferreri AJ. How I treat primary CNS lymphoma. *Blood*. 2011 Jul 21;118(3):510-22. doi:10.1182/blood-2011-03-321349

8. Marturano E, Ferreri AJ. V. Primary CNS lymphoma in immunocompetent patients. *Annals of Oncology*. 2011 Jun 1;22(suppl 4):iv41-3. doi:10.1093/annonc/mdr171

9. Gerstner ER, Batchelor TT. Primary Central Nervous System Lymphoma. *Archives of Neurology*. 2010 Mar 1;67(3):291-7. doi:10.1001/archneurol.2010.3.

10. Taniguchi E. Primary lymphoma of the central nervous system: A clinicopathologic study. *Brain tumor pathology*. 2001 Sep 1;18(2):101-8. doi:10.1007/BF02479422

**Шпонька И.С., Гриценко П.А., Шинкаренко Т.В. Морфологическая характеристика первичной диффузной крупноклеточной В-клеточной лимфомы центральной нервной системы.**

**Реферат.** В работе был проведен анализ морфологического строения и иммунофенотипа 10 случаев первичной диффузной крупноклеточной В-клеточной лимфомы ЦНС. Это редкие опухоли (0.9% от всех неходжкинских лимфом) недостаточно изучены. Микроскопическое строение характеризуется диффузным или околососудистым ростом крупных, в основном круглых клеток с высокой митотической активностью и очагами некроза. Клетки опухоли чаще всего демонстрируют иммунофенотип В-лимфоцитов постзародышевой дифференцировки. Определение пролиферативной активности в лимфомах ЦНС имеет диагностическое и прогностическое значение.

**Ключевые слова:** первичная диффузная крупноклеточная В-клеточная лимфома ЦНС, опухоль головного мозга, пролиферативная активность, иммуногистохимия.