

**МОРФОЛОГІЧНІ ОСОБЛИВОСТІ ВПЛИВУ НА НИРКУ РІЗНИХ РЕЖИМІВ  
ВНУТРІШНЬОЧЕРЕВНОГО ТИСКУ (ЕКСПЕРИМЕНТАЛЬНЕ ДОСЛІДЖЕННЯ)**

<sup>1</sup>ДЗ «Дніпропетровська медична академія МОЗ України» (м. Дніпро)

<sup>2</sup>ДУ «Інститут геронтології ім. Д.Ф. Чеботарьова НАМН України» (м. Київ)

savenko.maxim@ukr.net

**Зв'язок публікації з плановими науково-дослідними роботами.** Дослідження виконано за договором про науково-практичне співробітництво між ДУ «ІПХС ім. проф. М.І. Ситенка НАМН України» та ДЗ «Дніпропетровська медична академія МОЗ України» від 09.07.2018 р., є фрагментом науково-дослідної роботи «Хірургічне лікування вад розвитку та запальних захворювань у дітей» (державна реєстрація № 0113U007652).

**Вступ.** Нирки – важливий для життя організму орган, котрий виконує численні функції, серед яких: очищення організму від токсичних речовин, які виробляються в процесі життєдіяльності організму або надходять із зовнішнього середовища, виведення зайвої рідини, участь в обміні кальцію, фосфору і вітаміну D, підтримання артеріального тиску, кислотно-лужного стану та інші важливі функції.

Одним з факторів негативного впливу на нормальне функціонування нирок є підвищення внутрішньочеревного тиску. У будь-якій порожнині людського тіла підвищення тиску вище фізіологічних меж є шкідливим. Капілярна перфузія може припинитися при рівні тиску, що не порушує кровообіг у судинах, та призвести до загибелі клітин. Відповідні фізіологічні наслідки з подальшим проявом ознак та симптомів залежить від ряду факторів, а саме: від перфузійного тиску, швидкості й величини підвищення внутрішньопорожнинного тиску, піддатливості стінок порожнини та самої причини зміни тиску.

Вивчення інтраабдомінального тиску та впливу на функції внутрішніх органів почалося ще в XIX столітті, а поява малоінвазивної хірургії, що технологічно потребує створення пневмоперитоніуму, знову пожвавила зацікавленість дослідників. Та виконаний пошук, у відкритих літературних джерел про вплив підвищеного внутрішньочеревного тиску, мав неоднозначні, неповні відповіді, а опубліковані дослідження носили несистемний та неспланований характер. Більш того, в хірургічній літературі присутня обмежена кількість звітів, друкованих робіт стосовно впливу пневмоперитоніуму при лапароскопії у дітей, хоча сьогодні більше 85% абдомінальних операцій у дітей можуть бути виконані лапароскопічно [1,2,3].

У зв'язку з цим, необхідні поширені дослідження щодо визначення впливу різних режимів внутрішньочеревного на внутрішні органи, зокрема на нирку.

**Мета дослідження.** Визначення особливостей структурних змін нирки щурів через 15, 30, 60 хвилин після експериментального створення внутрішньочеревного тиску 20, 30 і 40 мм рт. ст. та відновлюваного періоду.

**Об'єкт і методи дослідження.** Об'єкт дослідження – морфологічні зміни нирки щурів в умовах створення внутрішньочеревного тиску.

Експериментальне дослідження було проведено на 58 (з них 4 загиблі під час експерименту) нелінійних білих щурах-самцях (віком 2,5-3 міс, жива маса 250-300 г) популяції експериментально-біологічної клініки у двох серіях експерименту: гострий та хронічний. Щури були розподілені на групи:

1 група (дослід I, 9 щурів) – внутрішньочеревний тиск 20 мм рт. ст.;

2 група (дослід II, 9 щурів) – внутрішньочеревний тиск 30 мм рт. ст.;

3 група (дослід III, 9 щурів) – внутрішньочеревний тиск 40 мм рт. ст.;

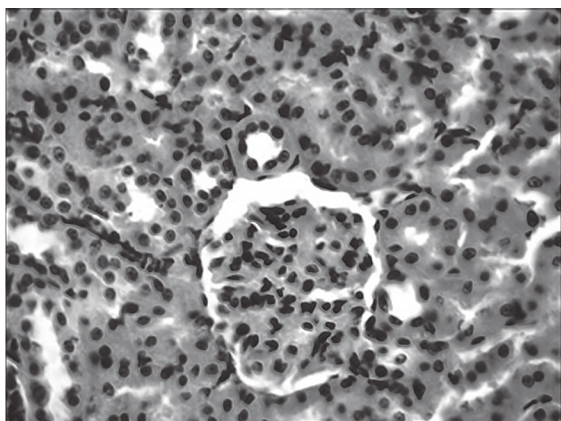
4 група (контроль, 9 щурів) – інтактні тварини.

В гострому експерименті тварин виводили після 15, 30 та 60-хвилинної експозиції підвищеного абдомінального тиску. В хронічному експерименті 18 тварин виводили після 7-ї та 14 доби (15, 30 та 60-хвилинної експозиції) високого (40 мм рт. ст.) абдомінального тиску для визначення перебігу відновлюваного процесу.

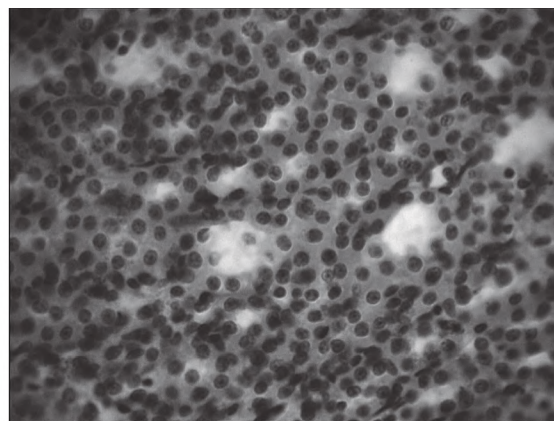
Для отримання внутрішньочеревного тиску повітря нагнітали через катетер у черевну порожнину. За основу експерименту взятий спосіб моделювання та вивчення внутрішньочеревного тиску (RU 2532878C1, 2014). Тиск контролювали за допомогою манометра (sphygmomanometer certified «Little Doctor», Сінгапур). Щурам у групах хронічного експерименту після 60-хвилинної абдомінальної гіпертензії виконували відновлення фізіологічного внутрішньочеревного тиску та видаляли катетер. В умовах хірургічного втручання проводили знеболення, щурам внутрішньом'язово вводили кетамін (50 мг/кг). Виконуючи роботу на тваринах керувалися директивними документами: Європейською конвенцією та Законом України щодо проведення експериментів на тваринах» [4-7]. Протокол експерименту було затверджено комісією по біоетиці ДУ «Інститут патології хребта та суглобів імені професора М.І. Ситенка НАМН України (протокол № 183 від 11.07.2018 р.).

Для гістологічного аналізу нирки фіксували в 10% розчині нейтрального формаліну, заключали в парафін [8]. Виготовляли зрізи товщиною 7-10 мкм, які фарбували гематоксиліном та еозином, а також пікрофуксином за ван Гізон. Аналіз і фотографування матеріалу проводили під мікроскопами «MICROSCO» з використанням камери DCM-800. Зображення з гістологічних препаратів виводили на монітор комп'ютера. Визначали площу складових ниркових телець та підраховували. Достовірними вважали відмінності < 0,05 за нормальним розподілом за t-критерієм Стьюдента.

**Результати дослідження та їх обговорення.** Гістологічне дослідження було проведено в кірковій речовині нирок з визначенням змін у складових ниркового тільця, який виконує функцію фільтрації



А



Б

Рис. 1. А. Нирковий клубочок в кірковій частині нирки з характерною будовою. Б. Мозкова речовина ділянки петлі Генле. Режим тиску 20 мм рт. ст., 15 хв. Гематоксилін та еозин. Зб. 400.

та трубковому – реабсорбційному апараті, а також мозкової речовини в умовах використання різного внутрішньочеревного тиску на терміни дослідження.

Режим абдомінального тиску 20 мм рт. ст., 15 хв. Оболонка нирки неушкоджена. В кірковій речовині ниркові тільця включали судинні клубочки, які мають округлу форму і високу щільність клітин, в основному за рахунок – клітин капілярів та внутрішньої капсули Шумлянського-Боумена (рис. 1). Зовнішній листок капсули оточений одношаровим плоским епітелієм, внутрішній – представлений подоцитами, плоскими клітинами неправильної форми. Порожнина капсули була чиста, без включень. Проксимальні звивисті каналці нефрону, які розташовані в кірковій речовині, без ознак дегенеративних змін, однак просвіти каналців нерівні, на ділянках звужені. Епітеліоцити стінки каналців кубічної форми, мали ознаки функціональної активності, тобто, містили слабо базofilну велику цитоплазму та гіпохромне крупне ядро.

Дистальні звивисті каналці в основному розташовані біля ниркового клубочка, в основному їхня будова непорушена, лише деякі з них мали широкі просвіти (рис. 1 А). Канальці були вкриті низьким призматичним епітелієм, просвіти чисті.

Мозкова речовина мала форму піраміди, включала тонкі низхідні і широкі висхідні каналці в ділянці петлі Генле, а також збірні трубочки (рис. 1 Б). Деякі каналці петлі Генле мали нерівномірні вузькі просвіти або були розширені, однак їхні стінки не ушкоджені.

Збірні трубочки мозкової речовини та ниркові чашечки мали відносно рівномірні просвіти. Кровоносні судини та вени нирок без патологічних змін. Виразених відхилень в будові нирки в порівнянні із нирками контрольних щурів не виявлено.

Через 20 хв. абдомінального тиску 30 мм рт. ст. зафіксовано в судинному клубочку одиноких ниркових тілець розширені та переповнені еритроцитами капіляри, що свідчить про порушення відтоку. В деяких еритроцити розташовувалися поза капілярами. Просвіти капсули ниркового тільця та каналці нефронів були звужені на ділянках або розширені, однак в більшій частині кіркової речовини нирок просвіти каналців не порушені. Лише в каналцях,

розташованих в крайових відділах нирки, виявлено поодинокі деструктивно-змінені клітини.

Режим 20 мм рт. ст., 60 хв. Гістологічна будова нирки під дією підвищеного абдомінального тиску дещо відрізнялася від контрольної та попередніх дослідних груп щурів (експозиція 15 та 30 хв.). В ниркових тільцях кіркової речовини судинні клубочки сплюснені, деякі з них асиметрично розташовані в капсулі. Вени з нерівними просвітами, переповнені кров'ю внаслідок стискання. Артеріоли повнокровні. Виявлені також зміни в будові проксимальних та дистальних каналців, вони мали нерівномірну форму – від сплющеної до розширеної, в деяких просвітах каналців поодинокі розташовувалися епітеліальні клітини. В мозкової речовини каналці та збірні трубочки мали будову описану вище.

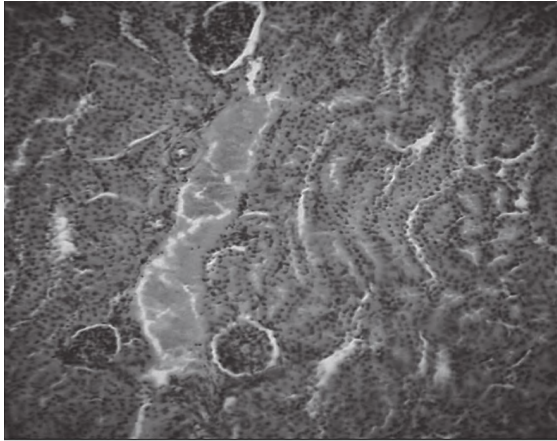
Режим абдомінального тиску 30 мм рт. ст., 15 хв. Зміни в будові нирок в основному не відрізнялися від описаних за режимом тиск 20 мм рт. ст., 30 хв. з аналогічними проявами в кіркової та мозкової речовини.

Режим абдомінального тиску 30 мм рт. ст., 30 хв. Виявлені зміни в стані судинного русла, деякі артеріоли та вени були переповнені кров'ю (рис. 2 А). Більшість судинних клубочків мали характерну організацію, однак у деяких з них капіляри розширені або клубочки сплюснуті. Капсула ниркових тілець на ділянках з нерівномірними просвітами.

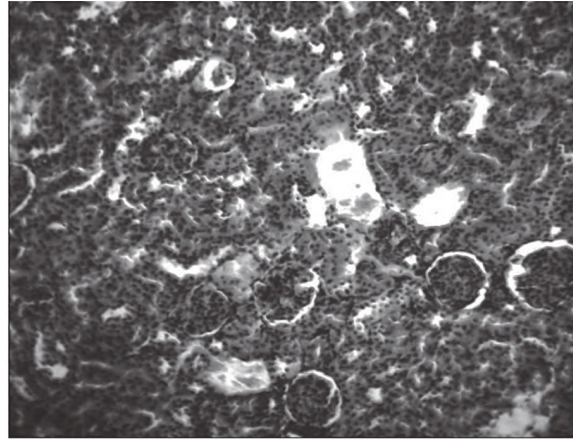
Дистальні та проксимальні каналці поблизу судин, переповнених кров'ю, були звужені. В деяких проксимальних каналцях визначено порушення стінки з поодинокими епітеліоцитами у просвіті каналців.

В мозкової речовини нирок основними ознаками, як й на попередні терміни, визначено розширення просвітів каналців, а на ділянках – звуження.

Режим абдомінального тиску 30 мм рт. ст., 60 хв. На ділянках нирки мали місце порушення, котрі носили мозаїчний характер. Форма деяких ниркових тілець була змінена за рахунок їхнього сплюснювання, відмічене лізис епітеліоцитів (рис. 2 Б). До ниркового тільця на ділянках прилягали розширені дистальні каналці. В цілому, проксимальні та дистальні каналці мали нерівномірні просвіти. Деякі кровоносні судини були переповнені кров'ю. Під тиском мало



А



Б

Рис. 2. Кіркова частина нирки. А. Вена переповнена кров'ю. Режим тиску 30 мм рт. ст., 30 хв. Б. Розширені судини навколо ниркових тілець. Деякі ниркові тільця сплюснені. Канальці нерівномірно розширені. Режим тиску 30 мм рт. ст., 60 хв. Гематоксилін та еозин. Зб. 400.

місце ушкодження стінки судин та формування невеликих вогнищ діapedезних крововиливів.

Режим абдомінального тиску 40 мм рт. ст., 15 хв. Під впливом цього режиму виявлено, що основна будова нирок зберігається, однак ниркові тільця, особливо в крайових відділах нирки, були сплюснені, в окремих – капіляри переповнені кров'ю, а в просвіті капсули розташовувалися поодинокі еритроцити та дегенеративно змінені епітеліальні клітини. У субкортикальних відділах кіркового шару в просвіті капсул ниркових тілець розташовуються епітеліоцити зі щільними ядрами. В цілому, епітеліоцити проксимальних та дистальних канальців мають крупні слабо базofilні ядра, оточені еозинофільною цитоплазмою. Визначено судини, котрі переповнені кров'ю та поодинокі ділянки крововиливу. В мозковій речовині внаслідок абдомінального тиску виявлено зміни, які були характерні для режиму 30 мм рт. ст., 30 мін.

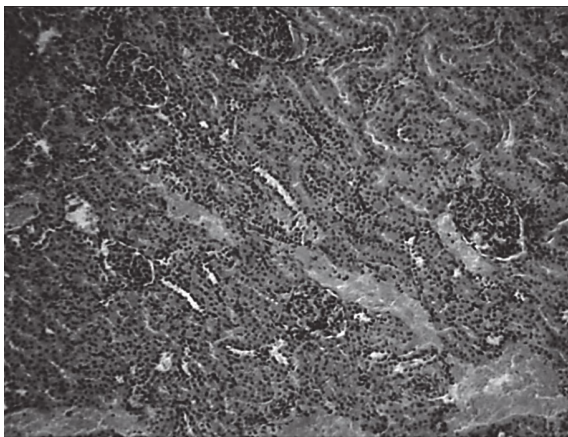
Режим абдомінального тиску 40 мм рт. ст., 30 хв. При цьому режимі також визначено порушення судинного русла нирки. Кровоносні судини та вени були нерівномірної ширини, на ділянках звужені або переповнені кров'ю, канальці, розташовані поблизу,

були різко звужені (рис. 3 А). Ниркові тільця в більшості мали овальну або сплюснуту форму. Капілярні клубочки займали майже всю територію капсули внаслідок звуження її просвіту.

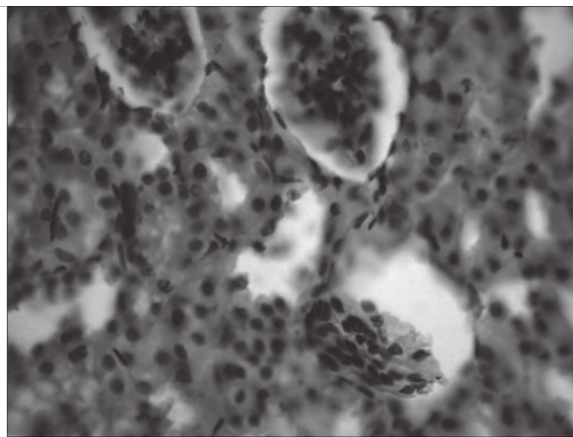
Режим абдомінального тиску 40 мм рт.ст., 60 хв. В умовах високого абдомінального тиску в кірковій структурі підвищена щільність ниркових тілець, судинні клубочки в яких сплюснуті, деякі, розташовувалися асиметрично (рис. 3 Б). Просвіт між судинним клубочком та стінкою капсули був розширеним, що може свідчити про зменшення його площі внаслідок зниження капілярного кровотоку. В судинному клубочку були присутні клітини з ознаками пікнозу, котрі мали невеликі щільні ядра.

В крайових відділах нирки в інтерстиціальній речовині мав місце набряк, при цьому чіткої будови проксимальних та дистальних канальців не визначено, частина епітеліоцитів стінок канальців була з ознаками лізису (рис. 4 А).

Виразений набряк визначено й в дистальних канальцях, які розташовані навколо клубочку. Їх просвіти були розширені, в деяких з них виявлено епітеліоцити, що свідчить про ушкодження стінок канальців. Ознаки набряку зафіксовано й в стромі.

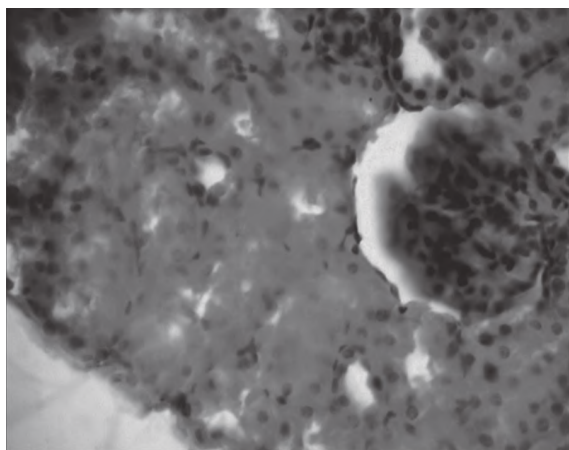


А

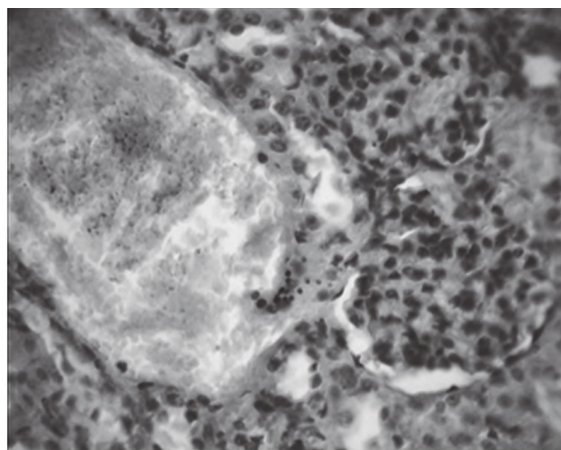


Б

Рис. 3. Кіркова речовина нирки. А. Розширені кровоносні судини різні за шириною. Стаз. Просвіти канальців вузькі. Режим тиску 40 мм рт. ст., 30 хв. Б. Ниркові тільця овальної форми. Асиметрично розташований сплюснений судинний клубочок. Канальці різної ширини. Десквамація епітелію. Режим тиску 40 мм рт. ст., 60 хв. Гематоксилін та еозин. А. Зб. 100. Б. Зб. 400.



А



Б

Рис. 4. Крайовий відділ нирки. А. набряк. Порушення системи канальців. Лізіс епітеліоцитів. Б. Судина, переповнена кров'ю. Розрив капсули ниркового тільця, набряк. Режим тиску 40 мм рт. ст., 60 хв. Гематоксилін та еозин. Зб. 400.

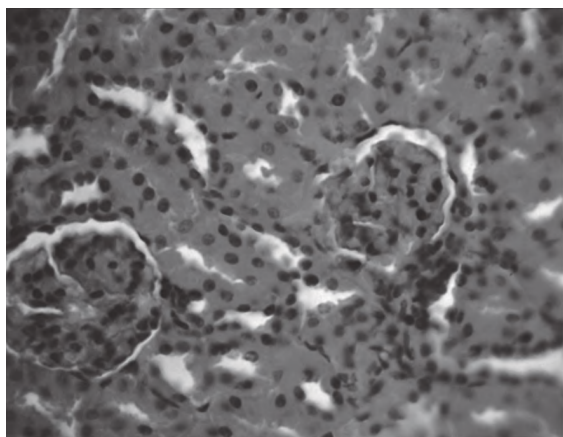
На ділянках нирки виявлено судини переповнені кров'ю, відмічена руйнація стінки судин, що супроводжувалося утворенням перивазальних набряків та дрібних вогнищ крововиливів. На таких ділянках судинні клубочки ниркових тілець були з ознаками набряку. В деяких з них стінки капсул були ушкоджені (рис. 4 Б). Однак поряд з такими ділянками в кірковій частині нирок в основному в юктагломерулярному комплексі визначено ділянки з нормальною організацією ниркового тільця та його складових. В деяких проксимальних канальцях спостерігали зміну форми епітеліоцитів з кубічної на веретеноподібну внаслідок набряку. У більшій частині канальців просвіт був чистим, однак в поодиноких канальцях в просвіті розташовувалися епітеліоцити, що свідчить про порушення будови стінки. Як проксимальні, так і дистальні канальці були з нерівномірними просторами.

У мозкової речовині зміни були аналогічні вище описаним, тобто канальці нефронів були нерівномірної ширини. В просвітах деяких виявлено десквамований епітелій або щільні маси.

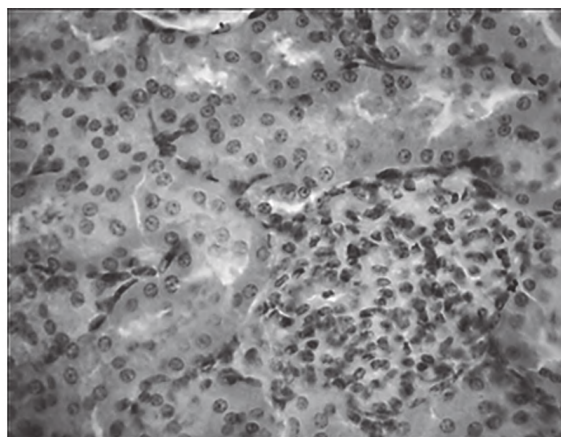
В подальшому було досліджено стан нирок у відновному періоді на 7 та 14 добу після дії абдомінального тиску 40 мм рт. ст. на протязі 15, 30 та 60 хв.

*Відновлюваний період. 7 доба.* Нирки мали мозаїчні зміни після різних термінів дії абдомінального тиску, вираженість яких була більша після 60 хв тиску. Ниркові тільця мали ознаки атрофії, судинні клубочки розташовувалися в капсулі асиметрично та мали розширені капілярні петлі переповнені кров'ю (рис. 5 А). На ділянках поряд з ними мали місце вогнища крововиливу. На місці деяких зруйнованих ниркових тілець розташовувалися фібробласти та епітеліоцити, що свідчить про регенерацію нирки, однак відновлення таких ниркових тілець не відбувалось (рис. 5 Б). Просвіти канальців були нерівномірні, в деяких з них були присутні дегенеративно змінені клітини. Кількість ниркових тілець з вираженими ознаками деструкції після 15 хв. дії тиску складала 13,3 %, 30 хв. – 30 %, 60 хв. – 46,6 %.

Мозаїчні зміни відбувались також в трубочках нефронів, одна частина яких на гістологічних зрізах нирки має розширений просвіт, інша – звужений. В цілому, на основній території мозкової речовини канальці нефронів зберігали характерну будову, їхні стінки були представлені епітеліоцитами кубічної форми зі збереженою апікальною полярністю. Однак в просвітах деяких канальців внаслідок десквамації розташовувалися епітеліоцити з лізісом ядер.

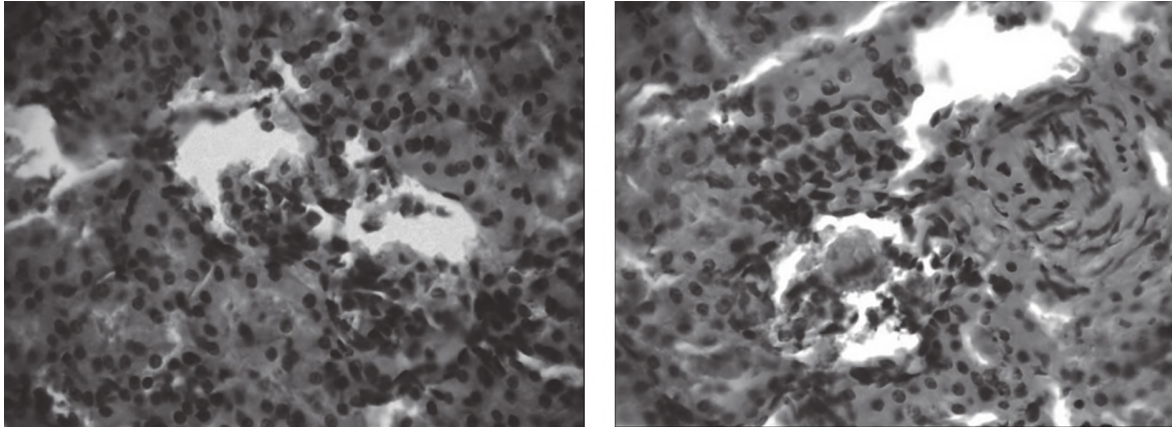


А



Б

Рис. 5. А. Судинні клубочки ниркового тільця різної будови (зліва – без ушкоджень). Б. Простір ниркового тільця заповнений фібробластами та епітеліоцитами. Режим тиску 40 мм рт. ст., 15 хв. 7-ма доба. Гематоксилін та еозин. Зб. 400.



А

Б

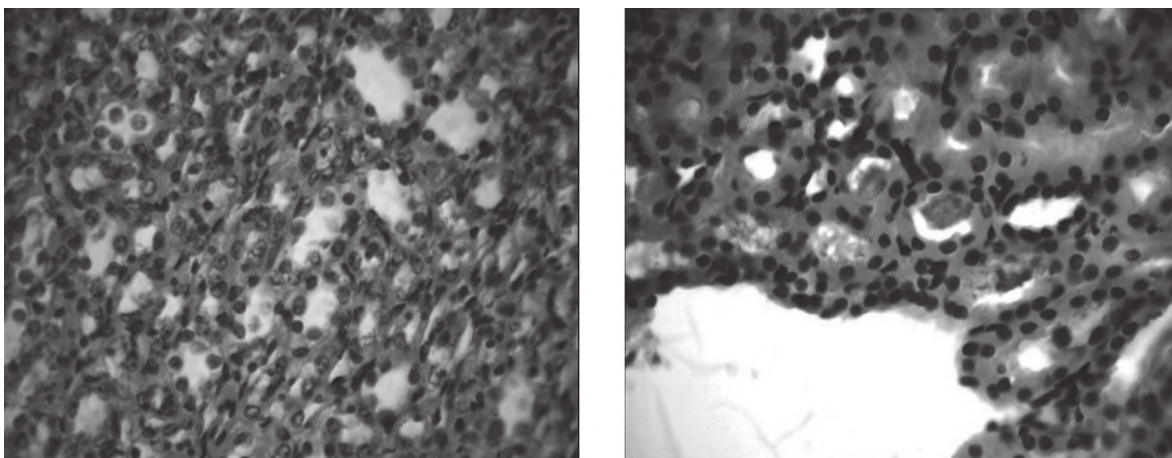
Рис. 6. Порушення будови ниркових тілець. А. Ниркові тільця асиметрично розташовані в капсулі. Б. Деструкція ниркового тільця. Нерівномірні просвіти та порушення канальців. Склероз артеріоли. Режим тиску 40 мм рт. ст., 60 хв. 14 доба. Гематоксилін та еозин. Зб. 400.

Відновлюваний період. 14 доба після абдомінального тиску 40 мм рт. ст. Прогресування дегенеративних змін під впливом тиску на протязі 15 та 30 хв не встановлено. Структурна будова кіркової та мозкової речовини нирки мала зміни, які описано вище. За підрахунком ниркових тілець після 15 хв дії лише 6,6 % мали ознаки атрофії або деструкції, після 30 хв. – 16,6 %, після 60 хв складала 33,3 %, однак порівняно з 7-ю добою в 1,4 рази знижена їх кількість. При абдомінальному тиску 40 мм рт. ст., 60 хв. на ділянках капсула нирки була розшарована. Були присутні судинні клубочки зі зменшенням кількості капілярних петель, порушенням їхньої оболонки, та асиметричним розташування клубочків в капсулі. Стінки зовнішньої капсули представлені різними за розміром епітеліоцитами, деякі з котрих мали пікнотичні ядра. В просвітах капсул відмічені дегенеративно змінені епітеліоцити. Поодинокі ниркові тільця були повністю зруйновані (рис. 6 А, Б). Навколо таких тілець відмічене присутність артеріол зі склерозованою стінкою та звужених дистальних та проксимальних канальців. Наявність таких ниркових тілець спостерігали в основному в кірковій речовині крайових ділянок нирки.

Дистальні та проксимальні канальці були розширені, в деяких із них розташовувалися еозинофільні маси (рис. 7 А, Б). В мозковий речовині канальці нефронів петлі Генле мали нерівномірні просвіти (рис. 7 А). Поблизу ниркових чашечок в просвітах канальців розташовувалися еозинофільні маси (рис. 7 Б).

Для об'єктивізації отриманих даних морфологічного дослідження було проведено морфометричний аналіз ниркових тілець на терміни відновлення 7-му та 14 добу у разі абдомінального тиску 40 мм рт. ст. на протязі 60 хв. (рис. 8). Вибір цього тиску для дослідження відновлення будови нирок був зумовлений тим, що найбільш виражені порушення за проведення гістологічного дослідження було зафіксовано саме у разі його використання. Порівняно з контрольною групою тварин на відновлювальний період через 7-м діб загальна площа ниркових тілець, а також судинних клубочків була вірогідно знижена. На тлі зниження цих складових, змін в площі простору капсули ниркових тілець не виявлено.

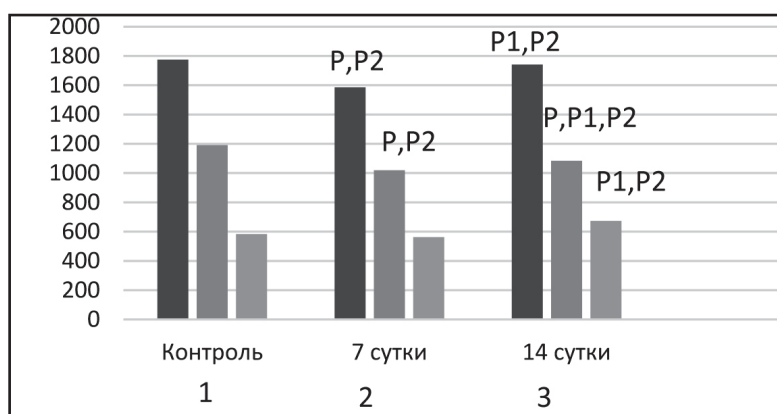
Через 14 діб після високого абдомінального тиску знижена площа судинних клубочків та просвіт капсули в ниркових тільцях. За порівняння показників нирок на 7-му та 14 добу виявлено достовірні пози-



А

Б

Рис. 7. Мозкова речовина нирки. А. Канальці нефронів (петля Генле) з нерівномірними просвітами. Б. Поблизу ниркових чашечок всередині канальців щільні маси. Режим тиску 30 мм рт. ст., 60 хв. 14 доба. Гематоксилін та еозин. Зб. 400.



**Рис. 8.** Морфометричні показники площі (мм<sup>2</sup>) структур ниркового тільця щурів на 7 та 14 добу після дії абдомінального тиску.

**Примітки:** 1 – ниркове тільце, 2 – судинний клубочок, 3 – просвіт капсули. P – вірогідність між контролем та 7 добою; P1 – вірогідність між контролем та 14 добою; P2 – вірогідність між 7 та 14 добою.

тивні відмінності між дослідженими показниками, що свідчить про часткове відновлення структури.

Таким чином, встановлено, що найбільш безпечним режимом абдомінального тиску є режим 20 мм рт. ст. із терміном дії 15 або 30 хв. Найбільші прояви реактивних порушень в гострому експерименті зафіксовано за режимом 40 мм рт. ст. терміном 30 та 60 хв. Основні зміни у разі підвищеного абдомінального тиску встановлено в порушенні кровотоку та ниркового тільця (30 або 60 хв., 30 та 40 мм рт. ст.). Під впливом тиску змінюється форма ниркових тілець, розвиваються атрофічні або гіпертрофічні зміни судинного клубочку, просвіту капсули. Зміни в мозкової речовини менш виражені, пов'язані зі порушенням просвіту каналців та десквамацією епітелію їхніх стінок. Відомо, що порушення ниркового кровотоку внаслідок абдомінального підвищення тиску призводить до порушення тиску в нирковий вені та ураженню ниркових тілець, що супроводжується зниженням швидкості клубочкової фільтрації, реабсорбції води з розвитком гострої ниркової недостатності [9]. В іншому дослідженні показано, що абдомінальний тиск за режимом 10 мм рт. ст. впливав на швидкість клубочкової фільтрації і встановлено погіршення показника на 70 % [10]. Крім того, автори визначили різке падіння екскреції натрію (88-97 %). Однак більшість реактивних змін, які зафіксовано нами в гострому експерименті, оборотні.

### Література

- Kuzmichev PP, Voronov AV, Kuzmicheva NE. Abdominalnyiy kompartment-sindrom u detey. Habarovsk; 2017. 96 s. [in Russian].
- Kelman GR, Swapp GH, Smith I, Benzie RJ, Gordon NL. Cardiac output and arterial blood-gas tension during laparoscopy. Br J Anaesth. 1972;44(11):1155-62.
- Bax KN, Georgeson KE, Rothenberg SS, Valla J-S, Yeung CK. Endoscopic Surgery in Infants and Children. Berlin; 2008. 833 p.
- Zabelin MV, Safonov AC. Sposob modelirovaniya i izucheniya vnutribryushnogo davleniya. Pat 2532878 Rossiya: MPK G09B 23/28 (2006.01). № 2013138194/14, заявл. 16.08.2013; opubl. 10.11.2014, Byul. № 31. [in Russian].
- Pro zahist tvarin vid zhorstokogo povodzhennya. Zakon Ukraini vid 21.02.2006 r. № 3447-IV. Vidomosti Verhovnoyi Radi Ukraini. 2006;27:230. [in Ukrainian].
- Evropeyska konventsiya pro zahist hrebetnih tvarin, scho vikoristovuyutsya dlya doslidnitskih abo inshih naukovih tsiley vid 18.03.1986 r. Dostupno: <https://www.coe.int/en/web/conventions/full-list/-/conventions/treaty/123> [in Ukrainian].
- Poryadok provedennya naukovimi ustanovami doslidiv, eksperimentiv na tvarinah. Normativniy dokument Ministerstva osviti, nauki, molodi ta sportu Ukraini. Nakaz vid 01.03.2012 № 249. Ofitsiyiniy visnik Ukraini. 2012;24:82. [in Ukrainian].
- Sarkisov DS, Perov YuL. Mikroskopicheskaya tehnika M.: Meditsina; 1996. 542 s. [in Russian].
- de Cleva R, da Silva FP, Zilberstein B, Machado DJB. Acute renal failure due to abdominal compartment syndrome: report on four cases and literature review. Rev. Hosp. Clín. Fac. Med. S. Paulo. 2001;56(4):123-30.
- Lindstrom P, Wadstrom J, Ollerstam A, Johnsson C, Persson AE. Effects of increased intra-abdominal pressure and volume expansion on renal function in the rat. Nephrol Dial Transplant. 2003;18(11):2269-77.
- Imamoglu M, Cay A, Unsal MA, Aydin S, Ozdemir O, Karahan C, et al. The effects of increased intraabdominal pressure on testicular blood flow, oxidative stress markers, and morphology. J Pediatr Surg. 2006;41(6):1118-24.

За дослідження стану нирок у щурів на відновлювальний період 7-м та 14 днів після різних режимів абдомінального тиску виявлено мозаїчні зміни складових нирки. Безумовно, визначені нами порушення будови складових нирки віддзеркалюються на її функції. Компресія вени під тиском призводить до порушення кровопостачання нирки, що проявляється на її будові та функції. Складовою негативної дії підвищеного абдомінального тиску, що порушує будову тканини внутрішніх органів, є також оксидативний стрес внаслідок дії вільних радикалів [9,10,11,12]. Розвиток абдомінального компартмент-синдрому, як відомо за даними літератури, призводить до порушення функції внутрішньочеревних органів.

В нашому дослідженні вперше визначено морфологічні зміни нирок у разі використання різних режимів абдомінального тиску, що потребує необхідності раннього розпізнання патології та своєчасного її лікування.

### Висновки

1. В гострому експерименті найбільш виражені зміни зафіксовані в ниркових тільцях – капілярному клубочку та капсулі. Під впливом тиску змінюється форма ниркових тілець, судинний клубочок зменшується в розмірі, розташовується асиметрично, просвіт капсули порушується.

2. Канальці кіркової та мозкової речовини на підвищені режими тиску реагують порушенням ширини просторів та десквамацією епітеліоцитів, що визначається на ділянках.

3. Дослідження стану нирки у відновлюваному періоді – на 7-му та 14 добу, показало, що найменші дегенеративні зміни зафіксовано у разі режимів високого тиску на короткий термін. За кількісним урахуванням дегенеративно змінених ниркових тілець встановлено, що у разі високого тиску (40 мм рт. ст. протягом 15, 30 та 60 хв.) на 7 добу їхня кількість становила 13,3; 30 та 46,6 %, а на 14 добу – 6,6; 16,6 та 33,3 %, відповідно терміну дії.

**Перспективою подальших досліджень** буде визначення різних режимів внутрішньочеревного тиску на печінку.

12. Pronina OM, Koptev MM, Bilash SM, Yeroshenko GA. Response of hemomicrocirculatory bed of internal organs on various external factors exposure based on the morphological research data. *Svit medytyny ta biolohiyi*. 2018;1(63):153-7.

### **МОРФОЛОГІЧНІ ОСОБЛИВОСТІ ВПЛИВУ НА НИРКУ РІЗНИХ РЕЖИМІВ ВНУТРІШНЬОЧЕРЕВНОГО ТИСКУ (ЕКСПЕРИМЕНТАЛЬНЕ ДОСЛІДЖЕННЯ)**

**Дігтяр В. А., Савенко М. В., Дедух Н. В.**

**Резюме.** Нирки – важливий для життя організму орган, котрий виконує численні функції. Одним з факторів негативного впливу на нормальне функціонування нирок є підвищення внутрішньочеревного тиску.

**Мета дослідження.** Визначення особливостей структурних змін нирки щурів після експериментального створення внутрішньочеревного тиску 20, 30 і 40 мм рт. ст. та відновлюваного періоду.

**Об'єкт і методи дослідження.** Об'єкт дослідження – морфологічні зміни нирки у щурів в умовах створення внутрішньочеревного тиску. Експериментальне дослідження було проведено на 58 (з них 4 загинули під час експерименту) нелінійних білих щурах-самцях (віком 2,5-3 міс., жива маса 250-300 г) популяції експериментально-біологічної клініки у двох серіях експерименту: гострий та хронічний.

**Результати дослідження та їх обговорення.** Гістологічне дослідження було проведено в мозкової речовини в умовах використання різного внутрішньочеревного тиску на терміни дослідження.

**Висновки.** В гострому експерименті під дією усіх режимів внутрішньочеревного тиску в будові нирок визначено реактивні зміни або дегенеративні порушення в залежності від величини тиску та тривалості його дії. Найбільш виражені зміни зафіксовані в ниркових тільцях – капілярному клубочку та капсулі.

**Ключові слова:** нирки, інтраабдомінальна гіпертензія, експериментальне дослідження, гістологія.

### **МОРФОЛОГИЧЕСКИЕ ОСОБЕННОСТИ ВОЗДЕЙСТВИЯ НА ПОЧКИ РАЗЛИЧНЫХ РЕЖИМОВ ВНУТРИБРЮШНОГО ДАВЛЕНИЯ (ЭКСПЕРИМЕНТАЛЬНОЕ ИССЛЕДОВАНИЕ)**

**Дигтяр В. А., Савенко М. В., Дедух Н. В.**

**Резюме.** Почка – важный для жизни организма орган, который выполняет многочисленные функции. Одним из факторов негативного влияния на нормальное функционирование почек является повышение внутрибрюшного давления.

**Цель исследования.** Определение особенностей структурных изменений почки крыс после экспериментального создания внутрибрюшного давления 20, 30 и 40 мм рт. ст. и возобновляемого периода.

**Объект и методы исследования.** Экспериментальное исследование было проведено на 58 (из них 4 погибшие во время эксперимента) нелинейных белых крысах-самцах (в возрасте 2,5-3 мес., живая масса 250-300 г) популяции экспериментально-биологической клиники в двух сериях эксперимента: острый и хронический.

**Результаты исследования и их обсуждение.** Гистологическое исследование было проведено в мозговом веществе в условиях использования различных уровней внутрибрюшного давления.

**Выводы.** В остром эксперименте под действием всех режимов внутрибрюшного давления в строении почек определены реактивные изменения или дегенеративные нарушения в зависимости от величины давления и продолжительности его действия. Наиболее выраженные изменения зафиксированы в почечных тельцах – капиллярном клубочке и капсуле.

**Ключевые слова:** почки, интраабдоминальная гипертензия, экспериментальное исследование, гистология.

### **MORPHOLOGICAL FEATURES OF KIDNEYS OF DIFFERENT LEVELS OF INTRA-ABDOMINAL PRESSURE (EXPERIMENTAL STUDY)**

**Dihtiar V. A., Savenko M. V., Diedukh N. V.**

**Abstract.** The kidneys are an important organ for the life of the organism that performs numerous functions. Abdominal hypertension is one of the factors that adversely affect the normal functioning of the kidneys.

**Aim of the study.** Determination of the features of structural changes in the kidney of rats after the experimental creation of intra-abdominal pressure of 20, 30 and 40 mm Hg and renewable period.

**Object and methods of research.** The experimental study was performed on 58 (4 of them died during the experiment) nonlinear white rats-males (2.5-3 months old, live weight 250-300 g) of the population of the experimental biological clinic in two series of the experiment: acute and chronic.

In the acute experiment, animals were sacrifice after 15, 30, and 60-minute exposure to increased abdominal pressure. In the chronic experiment, 18 animals were sacrifice on the 7th and 14th day after exposure to high intra-abdominal pressure of 40 mm Hg to determine the course of the recovery process.

**Results of the study and their discussion.** A histological study of the cortical substance of the kidneys was carried out with the determination of changes in the components of the renal corpuscles, which performs the function of filtration, medulla and tubular layer under the conditions of using various intra-abdominal pressure for the duration of the study.

**Conclusions.** In the acute experiment, under the influence of all modes of intra-abdominal pressure in the structure of the kidneys, reactive changes or degenerative disorders were determined depending on the magnitude of the pressure and the duration of its action. The most pronounced changes were recorded in the renal corpuscles – the capillary glomerulus and the capsule.

**Key words:** kidney, intra-abdominal hypertension, experimental study, histology.

*Рецензент – проф. Єрошенко Г. А.  
Стаття надійшла 07.05.2019 року*