

С.А. Мунтян<sup>1</sup>,  
И.В. Носенко<sup>1</sup>,  
О.В. Лященко<sup>2</sup>

# Современные подходы к лечению трофических язв нижних конечностей

<sup>1</sup> Днепропетровская клиническая больница на железнодорожном транспорте филиала «ЦОЗ»  
ПАО «Укрзалізниця», г. Днепр  
<sup>2</sup> ФПО ГУ «ДМА» МЗ Украины, г. Днепр

**Резюме.** Синдром диабетической стопы (СДС) объединяет патологические изменения периферической нервной системы, артериального и микроциркуляторного русла, явления остеоартропатии, представляющие непосредственную угрозу развития язвенно-некротических процессов и гангрены стопы. Поражение нижних конечностей в большинстве случаев ведет к инвалидизации пациента. Частота ампутаций конечностей у больных СД составляет 50-70% общего количества всех нетравматических ампутаций. Увеличение количества людей, болеющих СД 5 лет и более, которые имеют высокий риск развития СДС, обуславливает необходимость оптимизации терапии, разработки новых комбинаций и методик лечения таких пациентов. Применение препарата на основе гиалуроновой кислоты — Лацерта в комплексном лечении пациентов с СДС позволило сократить сроки госпитализации, увеличить время ремиссии, стабилизировать течение заболевания, значительно улучшить качество жизни пациента.

**Ключевые слова:** сахарный диабет, синдром диабетической стопы, трофические язвы, пролежни, некрэктомия, гиалуроновая кислота, Лацерта.

Синдром диабетической стопы (СДС) объединяет патологические изменения периферической нервной системы, артериального и микроциркуляторного русла, явления остеоартропатии, представляющие непосредственную угрозу развития язвенно-некротических процессов и гангрены стопы. СДС — одно из наиболее грозных осложнений сахарного диабета (СД), развивающееся более чем у 70% боль-

ных. Хотя поражение нижних конечностей достаточно редко является непосредственной причиной смерти пациентов, оно в большинстве случаев ведет к инвалидизации. Частота ампутаций конечностей у больных СД в 15-30 раз превышает данный показатель в общей популяции и составляет 50-70% общего количества всех нетравматических ампутаций. Однако следует особо отметить, что при СД 2-го типа уже на момент постановки диагноза от 30% до 50% больных имеют признаки поражения нижних конечностей той или иной

\* Адреса для листування (Correspondence): Дніпропетровська клінічна лікарня на залізничному транспорті філії «ЦОЗ» ПАТ «Укрзалізниця», вул. Кедріна, 55, м. Дніпро, 49047, Україна. E-mail: igornose1977@gmail.com

© С.А. Мунтян, И.В. Носенко, О.В. Лященко

## Клінічні спостереження

степени. Течение раневого процесса у больных СД имеет свои особенности: более низкая скорость эпителизации, склонность к генерализации инфекционного процесса, отрицательное влияние на репаративные процессы хронической почечной недостаточности.

Достаточно велики и экономические затраты, необходимые для проведения адекватного лечения этой большой категории пациентов, и следует помнить, что при использовании оперативных методов эти затраты возрастают в 2-4 раза. Это связано как с более высокой стоимостью самого хирургического лечения, так и с увеличением затрат на последующую реабилитацию (протезирование, полная потеря трудоспособности). Ампутация одной конечности ведет к возрастанию нагрузки на другую, и вследствие этого многократно увеличивается риск развития язвенных дефектов и на контралатеральной конечности. Выделяют три клинические формы поражения нижних конечностей при СД:

**1. Нейропатическая стопа.** При осмотре подошвенной части стопы можно выявить язву, окруженную валиком ороговелости. Классическая локализация язвы — под головками плюсневых костей. Интенсивное вертикальное и боковое давление на подошвенную поверхность приводит к образованию мозоли. Ороговелости безболезненны. Внутри мозоли развиваются воспалительный аутолиз и подкожные гематомы, под мозолью образуется тканевой некроз в виде небольшой полости, наполненной жидкостью, при распространении процесса до поверхности кожи формируется язва. При механической и химической травме, а реже — спонтанно — возможно образование волдырей. Глубокие волдыри заживают медленно, часто рецидивируют и приводят к некрозу кожи. Некротические участки отделяются медленно, превращаются в гранулирующие язвы. Часто язва инфицируется. Пульс на стопе хорошо пальпируется, кожа розовая, теплая, стопа нередко отекает. Из-за отека пульс на пораженной стопе в отдельных случаях может не определяться, но на другой стопе он обычно хорошо выражен. Характерны большая длительность заболевания, плохая компенсация углеводного обмена, наличие других осложнений СД.

**2. Ишемическая стопа.** Развивается при облитерирующих заболеваниях артерий и характеризуется некрозами кончиков пальцев, краевых поверхностей стопы. Стопа холодная, бледная, цианотичная, пульсация ослаблена или отсутствует на обеих стопах. Язвы на ишемической стопе образуются без предшествующих ороговелостей. Ишемические язвы болезненны. Существенного нарушения чувствительности может не быть. Боли уменьшаются, если ноги в опущенном состоянии. Выявляют факторы риска атеросклероза и атеросклеротическое поражение других органов.

**3. Смешанная форма.** Данный тип поражения особенно опасен, поскольку боли, наблюдающиеся при ишемическом поражении нижних конечностей, длительное время остаются маловыраженными. В результате могут образовываться большие язвы, плохо поддающиеся лечению. Язва может быть болезненной или безболезненной, края эритематозные, ороговелостей мало или они отсутствуют, имеется сероватый налет без или с малым количеством отделяемого. Язва углубленная, часто присутствует анаэробная инфекция.

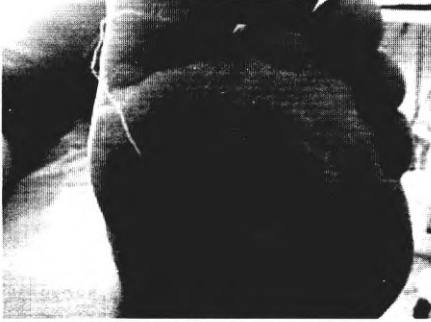Во всем мире наблюдается тенденция к увеличению заболеваемости СД, поэтому количество людей, болеющих диабетом 5 и более лет, которые имеют высокий риск развития СДС, будет и дальше возрастать. Это обуславливает необходимость оптимизации терапии, разработки новых комбинаций и методик лечения больных с СДС.

С учетом изложенного выше особый интерес представляет применение препарата на основе гиалуроновой кислоты — Лацерта («Юрия-Фарм», Украина). Лацерта активирует миграцию и пролиферацию фибробластов, ускоряет их метаболическую активность, усиливает ангиогенез, способствует заживлению ран в условиях нарушенной трофики. Предназначен для использования в FTR-методике (Fast Tissue Regeneration) в лечении длительно существующих дефектов покровных тканей (трофических язв, пролежней, свищей). Может применяться как самостоятельно, так и в комплексе с другими методами лечения.

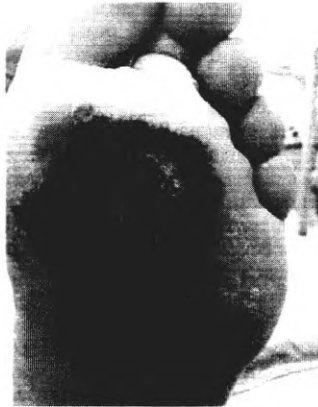Следует отметить, что, хотя препараты и биоматериалы на основе гиалуроновой кис-

лоты разрабатываются сейчас во всем мире, клинических исследований по изучению их эффективности пока немного. Что касается Лацерты, то украинские специалисты уже накопили некоторый опыт использования этого препарата.

В своей практике мы применяли Лацерту в сочетании с парциальными некрэктомиями при трофических язвах нижних конечностей на фоне СД у 27 больных.



до лечения

через 2 недели,  
после 3 уколовчерез 1,5 месяца,  
после 7 уколовчерез 5 недель,  
после 6 уколовчерез два месяца  
от начала лечения

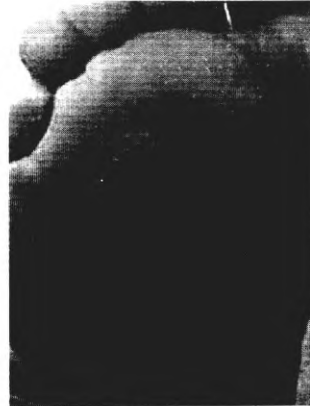**Рис. 1.** Пациент Т., мужчина, 51 год. Диагноз СДС, трофическая язва 1,5 год.

Введение Лацерты выполняли в разовой дозе 1 мл, интервал между введениями — 7-10 суток. Как правило, курс лечения состоял из 2-3 инъекций, 2 больным потребовалось 6-7 инъекций.

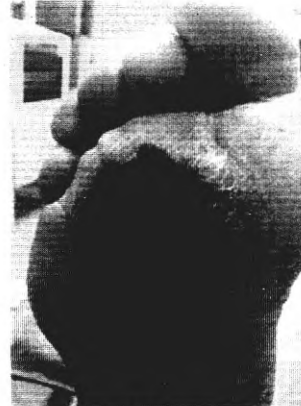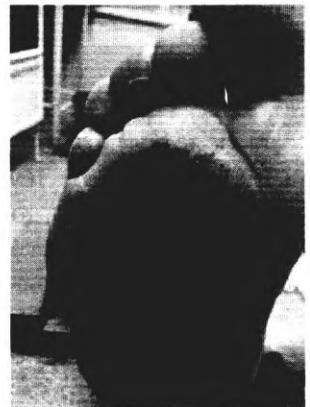Ниже предлагаем несколько клинических случаев использования Лацерты у пациентов.

В результате применения Лацерты отмечено следующее:

- процессы эпителизации в ране начинаются на 4-5-е сутки после первой инъекции (от 1 мм до 3 мм по периметру раны);
- выраженное уменьшение болевого синдрома происходит после 2-3 инъекций;
- средняя длительность госпитализации сокращается на 8,4 дня (первые 2-3 инъекции проводили в стационаре, остальные — амбулаторно);
- хороший результат (полное закрытие дефекта, исчезновение боли, курс лечения —

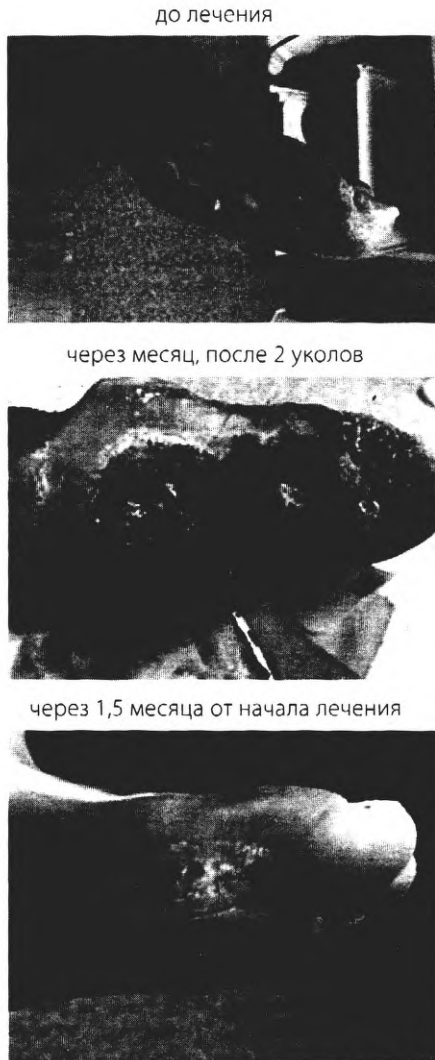


до лечения

через 5 недель,  
после 6 уколовчерез 2 недели,  
после 3 уколовчерез 1,5 месяца  
от начала лечения

**Рис. 2.** Пациент Р., мужчина, 48 лет. Диагноз СДС, трофическая язва 6 месяцев.

## Клінічні спостереження



**Рис. 3.** Пациент Ф., мужчина, 54 года. Диагноз СДС, трофическая язва 3 месяца.

3 инъекции) был достигнут у 20 больных, 2 больным потребовался курс из 6-7 инъекций для достижения хорошего результата.

## Выводы

Применение препарата на основе гиалуроновой кислоты — Лацерта в комплексном лечении трофических язв позволяет значительно сократить сроки госпитализации, увеличить время ремиссии, стабилизировать течение заболевания, значительно улучшить качество жизни пациента.

## Список использованной литературы

1. Анциферов МБ, Галстян ГР, Токмакова АЮ. Диагностика диабетической нейропатии (Методические рекомендации). Москва: Федеральный диабетологический центр МЗ РФ, 1998.

- (Antsiferov MB, Galstyan GR., Tokmakova AYu. Diagnosis of diabetic neuropathy: Metodicheskiye rekomendatsii. Moskva: Federal'nyy diabetologicheskiy tsentr MZ RF6 1998).
2. Токмакова АЮ. Принципы местного лечения трофических язв стоп у больных сахарным диабетом. Москва, 2001. (Tokmakova AYu. Principles of local treatment of trophic foot ulcers in patients with diabetes mellitus. Moskva, 2001).
3. Григорьева ЮФ, Балтрушевич ОА. Актуальные вопросы преемственности диагностики и комплексного лечения больных с синдромом диабетической стопы. М., 2000. (Grigor'yeva YuF, Baltrushevich OA. Actual questions of continuity of diagnostics and complex treatment of patients with diabetic foot syndrome. Moskva, 2000).
4. Гурьева ИВ. Профилактика, лечение, медико-социальная реабилитация и организация междисциплинарной помощи больным с синдромом диабетической стопы. Дис. докт. мед. наук. Москва, 2001. (Gur'yeva IV. Prevention, treatment, medical and social rehabilitation and organization of interdisciplinary care for patients with diabetic foot syndrome. Dis. dokt. med. nauk. Moskva, 2001).
5. Гладун НВ, Кирияк СЕ, Васкан АТ, Кучейник СВ, Берназ ИЛ, Берназ ЭЛ. Хирургическое лечение трофических язв и гангрены у больных сахарным диабетом. Москва, 2000. (Gladun NV, Kiriyaek SYe, Vaskan AT, Kucheynik SV, Bernaz IL, Bernaz EL. Surgical treatment of trophic ulcers and gangrene in patients with diabetes mellitus. Moskva, 2000).
6. Панько СВ, Окулич ВК, Булавкин ВП, Оладько АА, Карпицкий АС. Характер микрофлоры и особенности антибактериальной терапии у больных с гнойно-некротическими поражениями мягких тканей с синдромом диабетической стопы. Москва, 2000. (Pan'ko SV, Okulich VK, Bulavkin VP, Olad'ko AA, Karpitskiy AS. The nature of microflora and features of antibacterial therapy in patients with purulent necrotic lesions of soft tissues with the syndrome of the diabetic foot. Moskva, 2000).
7. Храмылин ВН, Демидова ИЮ, Рагозин АК. Перспективы клинического применения альфа-липоевой кислоты. Москва, 2001. (Khramilin VN, Demidova IYu, Ragozin AK. Perspectives of clinical use of alpha-lipoic acid. Moskva, 2001).
8. International Consensus on the Diabetic Foot (by the International Working Group on the Diabetic Foot). 1999.
9. Boulton A, Connor II, Cavanagh P. The foot in diabetes. UK, Wiley, 1994.
10. European Diabetes Policy Group 1998-1999: Guidelines for diabetes care: A desktop guide to type 2 diabetes mellitus. International Diabetes Federation. European Region, 1999:1-22.
11. Осложнения сахарного диабета (клиника, диагностика, лечение, профилактика). Под ред. ИИ Дедова. Москва, 1995:42 с. (Complications of diabetes mellitus (clinic, diagnosis, treatment, prevention). II Dedov (ed). Moskva, 1995:42 p.).
12. Батрашов ВА, Сидоров АК. Частота возникновения облитерирующего атеросклероза нижних конечностей у больных сахарным диабетом 1 и 2 типа. В кн.: Современные аспекты диагностики, лечения, профилактики поражений нижних конечностей у больных сахарным диабетом. Труды научно-практической конференции. Москва, 1996:38-41. (Batrashov VA, Sidorov AK. The incidence of obliterating atherosclerosis of the lower limbs in patients with type 1 and type 2 diabetes. In the book: Modern aspects of diagnosis, treatment, prevention the lower extremities lesions in patients with diabetes mellitus. Proceedings of the scientific-practical conference. Moskva, 1996:38-41).
13. Брискин БС, Сакунова ТИ, Якобшвили ЯИ. Роль препарата мидокалм в комплексном лечении больных с синдромом «диабетической стопы», нейропатическая форма поражения. Хирургия. 2000;5:52-5. (Briskin BS, Sakunova TI, Yakobishvili YaI. The role of the drug midokalm in the complex treatment of patients with the syndrome of «diabetic foot», a neuropathic form of lesion. Khirurgiya. 2000;5:52-5).
14. Брискин БС, Тартаковский ЕА, Гвоздев НА. Лечение осложненных форм синдрома диабетической стопы в условиях специализированного хирургического отделения. Хирургия. 1999;10:53-6. (Briskin BS, Tartakovskiy YeA, Gvozdev NA. Treatment of complicated forms of the diabetic foot syndrome in the conditions of a specialized surgical department. Khirurgiya. 1999;10:53-6).

15. Бесман БМ, Галенко-Ярошевский ПА, Мехта СК, Тралдафиров КВ. Предотвращение ампутаций конечности у больных с осложнением «диабетической стопы». Хирургия. 1999;10:49-52. (Besman BM, Galenko-Yaroshevskiy PA, Mekhta SK, Traldafirov KV. Prevention of limb amputations in patients with complications of the «diabetic foot». Khirurgiya. 1999;10:49-52).

(Надійшла до редакції 20.06.2018 р.)

## Сучасні підходи до лікування трофічних виразок нижніх кінцівок

**С.О. Мунтян, І.В. Носенко, О.В. Лященко**

Дніпропетровська клінічна лікарня на залізничному транспорті філії «ЦЮЗ» ПАТ «Укрзалізниця»  
ФПО ДУ «ДМА» МОЗ України

**Резюме.** Синдром діабетичної стопи (СДС) об'єднує патологічні зміни периферичної нервової системи, артеріального та мікроциркуляторного русла, явища остеоартропатії, що становлять безпосередню загрозу розвитку виразково-некротичних процесів і гангрені стопи. Ураження нижніх кінцівок у більшості випадків веде до інвалідизації пацієнта. Частота ампутацій кінцівок у хворих на ЦД становить 50-70% загальної кількості всіх нетравматичних ампутацій. Зростання кількості людей, які хворіють на ЦД 5 років і більше, що мають високий ризик розвитку СДС, зумовлює необхідність оптимізації терапії, розробки нових комбінацій і методик лікування таких пацієнтів. Застосування препарату на основі гіалуронової кислоти — Лацерта в комплексному лікуванні пацієнтів із СДС дозволило скоротити термін госпіталізації, збільшити час ремісії, стабілізувати перебіг захворювання, значно поліпшити якість життя пацієнта.

**Ключові слова:** цукровий діабет, синдром діабетичної стопи, трофічні виразки, пролежні, некректомія, гіалуронова кислота, Лацерта.

## Modern approaches to treating trophic lips of lower extremities

**S.A. Muntyan, I.V. Nosenko, O.V. Lyashchenko**

Dnepropetrovsk Clinical Hospital on railway transport of the branch «PIC» PAT «Ukrzaliznytsia»  
Intensive Care and Medicine of Emergency Conditions DMA, Ministry of Health of Ukraine

**Abstract.** The diabetic foot syndrome combines pathological changes in the peripheral nervous system, arterial and microcirculatory bed, and the phenomena of osteoarthropathy, which directly threaten the development of ulcerative necrotic processes and gangrene of the foot. The defeat of the lower limbs in most cases leads to disability of the patient. The frequency of limb amputations in patients with diabetes is 50-70% of the total number of all non-traumatic amputations. As the number of people with diabetes is increasing for 5 years or more, who have a high risk of developing VTS, there is a need to optimize therapy, develop new combinations and methods for treating patients with VTS. The use of the drug on the basis of hyaluronic acid — Lacerta in the complex treatment of SDS allowed to shorten the periods of hospitalization, increase the time of remission, stabilize the course of the disease, significantly improve the patient's quality of life.

**Keywords:** diabetes mellitus, diabetic foot syndrome, trophic ulcers, pressure ulcers, necrectomy, hyaluronic acid, Lacerta.