

"Медицина невідкладних станів", 2020. - т. 16. № 4. С. 23-30.

doi: <http://dx.doi.org/10.22141/2224-0586.16.4.2020.207929>

УДК 661-001.832

НЕОТЛОЖНАЯ ПОМОЩЬ ПРИ ОБТУРАЦИОННОЙ АСФИКСИИ

(Клиническая лекция)

Ехалов В.В., Хоботова Н.В.

***ГУ «Днепропетровская медицинская академия Министерства
здравоохранения Украины», г. Днепр, Украина***

Резюме. Обтурационная асфиксия является острым патологическим состоянием, которое развивается при случайном или преднамеренном перекрытии верхних и / или нижних дыхательных путей с последующим развитием признаков острой дыхательной и сердечной недостаточности. Инородные тела дыхательных путей в структуре смертности при ЛОР-патологии занимают 2 место. Ранняя диагностика и правильная тактика лечения позволяет значительно снизить уровень смертности при этом патологическом состоянии. Чаще всего (85-95% всех случаев) инородные тела дыхательных путей встречаются у детей в возрасте от 1,5 до 3 лет; 80% случаев инородных тел нижних дыхательных путей возникают в возрасте от 2 до 15 лет. Наиболее опасными для жизни являются неподвижные инородные тела, расположенные на уровне от глотки до бифуркации трахеи и те, которые вызывают полную непроходимость. В сообщении изложены классификации, патогенез, диагностические критерии и основы лечебной тактики обтурационной асфиксии на догоспитальном и госпитальном этапах.

Ключевые слова: асфиксия - обтурация - инородное тело - дыхательные пути

Введение: Представлен в возрастном аспекте алгоритм диагностики и медицинской помощи на этапах маршрута пациента с устранённой и неустранённой обтурационной асфиксией начиная с возможностей самопомощи, привлечения гражданских спасателей и заканчивая этапом специализированной помощи.

Определения:

Обтурационная асфиксия - это острое патологическое состояние, развивающееся при случайном или преднамеренном перекрытии верхних и / или нижних дыхательных путей с последующим развитием признаков ОДН и ОСН.

Закрытие дыхательных путей - патологическое состояние, в основе которого лежит случайное или преднамеренное прекращение доступа воздуха в легкие путем закрытия ротового и носовых отверстий.

Ларинготрахеальная обструкция - острое патологическое состояние при котором инородное тело локализовано выше бифуркации трахеи.

Бронхиальная обструкция - острое патологическое состояние при котором инородное тело находится в главном или долевым бронхах.

Актуальность темы: Инородные тела дыхательных путей в структуре смертности при ЛОР - патологии занимают 2 место. Ранняя диагностика и правильная тактика лечения значительно снижают уровень летальности при этом угрожающем состоянии. Чаще всего (85-95% всех случаев) инородные тела дыхательных путей встречаются у детей в возрасте от 1,5 до 3 лет; 80% случаев инородных тел нижних дыхательных путей наблюдаются в возрасте от 2 до 15 лет.

Причины:

1. Форсированный вдох во время еды, при наличии в полости рта таблеток для рассасывания, леденцов, мелких игрушек и т.п..
2. Жестокая детская игра, когда предлагают положить на язык колосок злака

остями наружу и говорить: "Трактор, трактор ...".

3. Закупорка пищевода большим куском пищи со сжатием трахеи через ее заднюю стенку.

4. Аспирация фрагментов зубов, массы мягких тканей, сгустков крови при челюстно-лицевой травме или стоматологическом вмешательстве.

5. Аспирация рвотными массами у человека с угнетённым кашлевым рефлексом (бульбарный паралич при боковом амиотрофическом склерозе и нарушении мозгового кровообращения; миастения) или в бессознательном состоянии, что приводит к гипофарингеальной обструкции (при расслаблении мышц и сгибании шеи корень языка упирается в заднюю стенку глотки).

6. Состояние алкогольного или наркотического опьянения, когда пострадавшие лежат лицом вниз, уткнувшись в подушки или другие мягкие предметы.

7. Плохое крепление зубных протезов.

8. Эпилептический припадок.

9. Гипервентиляционный синдром.

10. Наличие стриктур, дивертикулов, повреждений пищевода, вызывающих стаз пищевых масс над его анатомическими сужениями.

11. Опухоли пищевода или средостения.

12. "Присыпание" - закрытие дыхательных отверстий когда мать засыпает во время кормления грудью и молочной железой закрывает младенцу лицо.

13. Обструктивная форма синдрома сонного апноэ.

14. Криминальные действия: убийство или пытки (обычно проводится ладонью или с помощью любого предмета: платка, простыни, целлофанового мешка и т.п.).

По механизму обструкции дыхательных путей определяют три вида положений

инородных тел в дыхательных путях:

- *Не обтурирующие просвет* - воздух может свободно проходить мимо инородного тела: как на вдохе, так и на выдохе;
- *Полностью обтурирующие просвет* - воздух совсем не проходит;
- *Частично обтурирующие просвет по "клапанному типу"* - на вдохе воздух проходит мимо инородного тела в легкие, а при выдохе - инородное тело перекрывает дыхательные пути, препятствуя выходу воздуха из легких.

По месту расположения инородные тела делятся на локализующиеся в верхних дыхательных путях: носу, глотке, гортани, трахее, главных бронхах, или находятся в нижних дыхательных путях (ниже бифуркации трахеи).

По степени фиксации инородные тела делятся на фиксированные (практически несмещаемые при дыхании) и баллотирующие (смещаемые при дыхании).

Классификация асфиксий при закрытии дыхательных путей:

1. **Дислокационная асфиксия** - патологическое состояние, возникающее при западании языка у больных с двусторонним переломом нижней челюсти (особенно в подбородочном отделе). Смещенный назад корень языка давит на надгортанник и закрывает вход в гортань.
2. **Обтурационная асфиксия** - патологическое состояние, развивающееся вследствие закрытия верхних дыхательных путей инородным телом, рвотными массами или кровяным сгустком.
3. **Стенотическая асфиксия** - патологическое состояние, возникающее при отеке гортани, голосовых связок и тканей подвязочного пространства, при сдавлении задних отделов гортани гематомой, опухолью и т.п.
4. **Клапанная асфиксия** - патологическое состояние, развивающееся при закрытии входа в гортань фрагментом разорванных мягких тканей задней стенки гортани (при вдохе присасывается свисающий лоскут, который в виде клапана перекрывает доступ воздуха через голосовую щель в трахею и бронхи).

5. Аспирационная асфиксия - патологическое состояние, которое наблюдается при попадании (аспирации) в трахею и бронхи рвотных масс, сгустков крови или содержимого полости рта.

Инородные тела ротоглотки. Асфиксию не вызывают мягкие предметы, если они заполняют только полость рта и не доходят до задней стенки глотки, потому что воздух поступает через нос. Если инородное тело достигает задней стенки глотки, то доступ воздуха прекращается и наступает асфиксия.

Инородные тела гортани. Большой предмет, попавший в гортань, закрывает ее просвет и голосовую щель, препятствует поступлению воздуха и быстро вызывает асфиксию. Инспираторная одышка не только не выталкивает инородное тело, но и наоборот, еще глубже втягивает его, раздражает гортанные нервы, вызывает шоковое состояние.

Инородные тела трахеи в основном подвижные (баллотирующие), чаще всего наблюдаются в трахее у маленьких детей, которые во время игры аспирируют бусины, горошины или другие небольшие предметы, которые свободно размещаются в полости трахеи. Такой эпизод может оставаться незамеченным взрослыми и выявляется только при внезапном ущемлении инородного тела в подскладочном пространстве: ребенок синееет, теряет сознание, падает, и в течение нескольких секунд остается неподвижным. Такие приступы возникают в положении на спине или когда ребёнок стоит на голове (кувыркается). После этого наступает релаксация спазмированных мышц, инородное тело освобождается и снова проваливается в полость трахеи, сознание и нормальное дыхание возобновляются. Такие приступы ошибочно воспринимаются родителями как проявления эпилепсии или спазмофилии. Настоящая причина остается нераспознанной до медицинского обследования ребенка.

Инородные тела бронхов, если их размер меньше диаметра бронха, тоже могут быть подвижными, однако до того времени, пока они не застрянут в узком бронхе вследствие миграции. Если тело органического происхождения (бобы, фасоль и др.), оно разбухает в силу своей гидрофильности. В случаях

вклинивания инородного тела в главный бронх возникают одышка и приступообразный кашель. Фиксация такого тела на уровне бифуркации трахеи вызывает асфиксию.

Механизмы бронхиальной обструкции:

- а) ***шарикового клапана*** - состояние, когда инородное тело плотно стоит при вдохе, но смещается при выдохе (раннее развитие ателектаза пораженной доли легкого);
- б) ***стоп-клапана*** - состояние, когда набухшее инородное тело блокирует движение воздуха при вдохе и на выдохе (ранний ателектаз пораженной доли легкого);
- в) ***вентильный*** - состояние, когда инородное тело пропускает воздух при вдыхании, но блокирует при выдохе (эмфизема легких со стороны пораженного бронха и смещение средостения в неповрежденную сторону ("воздушная ловушка"), повторные дыхательные циклы вызывают обструктивную эмфизему этого участка легкого, которая (в зависимости от калибра закупоренного бронха) может быть тотальной, частичной или долевым);
- г) ***проходного клапана*** - состояние, когда инородное тело фиксировано, но не блокирует прохождение воздуха (постепенное развитие ателектаза, но без заметного смещения средостения);
- д) ***вклиненные*** (неподвижные) инородные тела чаще наблюдаются в бронхах, клинические проявления могут возникнуть при осложнениях.

При ***неполной закупорке*** бронха наблюдается смещение тени средостения на вдохе в сторону пораженного бронха при форсированном дыхании или кашель (симптом Гольцкнехта - Якобсона); отставание диафрагмы с той же стороны и неодинаковая прозрачность легочных полей возникает на вдохе (снижена на стороне перекрытого бронха, более медленное заполнение легких воздухом) и выравнивается до момента выдоха; это связано с тем, что экскурсия здорового лёгкого всегда больше, чем лёгкого с патологическим процессом.

При *полной закупорке* бронха возникает ателектаз (апневматоз) соответствующего лёгочного элемента.

Клинические формы:

- молниеносная;
- острая;
- подострая;
- хроническая;
- бессимптомная.

Клинические периоды:

Начальный (период "дебюта") - ларингоспазм, приступ удушья (от нескольких секунд до 15-20 минут), при тотальном перекрытии гортани или трахеи появляются судороги, больной быстро теряет сознание и погибает от острой дыхательной недостаточности и остановки кровообращения; возможны непроизвольное мочеиспускание, дефекация, эякуляция; если состояние возникло у беременной, то велика вероятность самопроизвольного аборта. В случае острого развития асфиксии смерть наступает в течение 5-7 минут, максимально - через 10 минут.

Латентный (относительной компенсации дыхательной функции или "мнимого благополучия") - если обструкция неполная или инородное тело продвинулось в один из главных бронхов и далее - клинические проявления практически отсутствуют (от нескольких дней до 14-16 суток), чем дальше от главного бронха располагается инородное тело, тем менее выражены клинические симптомы в это время;

Развернутый (период осложнений) - острый ларингит, трахеит, бронхит, пневмония, эрозивная кровотечение, ателектаз легких, и т.п..

Жизненные показатели последовательно проходят 4 стадии:

- 60 секунд - начало дыхательной недостаточности, тахикардии (до 180 уд. в 1 мин.) и гипертензии (до 200 мм. рт. ст.); попытка вдоха превалирует над попыткой выдоха;
- последующие 60 секунд - судороги, цианоз, аритмия, гипотезия; попытка выдоха превалирует над попыткой вдоха;
- ещё 60 секунд - кратковременная остановка дыхания;
- до 5 минут - сохраняется прерывистое нерегулярное дыхание, жизненные показатели угасают, зрачки расширяются, наступает апноэ.

В большинстве случаев смерть при полной остановке дыхания наступает в течение 3 минут. Иногда причиной этого может быть внезапная остановка кровообращения. В других случаях эпизодические сердечные сокращения могут сохраняться в течение до 20 минут после начала асфиксии. Если засыпавший пострадавшего рыхлый материал не слишком толстого слоя, то смерть может наступить позднее 15 часов от момента происшествия.

Данные анамнеза, указывающие на высокую вероятность наличия инородных тел дыхательных путей:

- Внезапное начало.
- Полное здоровье до того, как мгновенно изменилось состояние или самочувствие.
- Кашель во время еды.
- Кашель у ребенка, который держал во рту (трогал губами, просто держал в руках) посторонний предмет.
- Боль, особенно сильная при глотании.

Клинические симптомы при инородных телах трахеи и гортани:

- Инспираторная одышка, повторные коклюшеподобные приступы кашля, сопровождающиеся цианозом;

- Выраженное возбуждение.
- Осиплость голоса или афония.
- Свистящее, слышимое на расстоянии дыхание.
- Неоднократный длительный, приступообразный «лающий» кашель, который нередко переходит в рвоту.
- Острые нарушения дыхания могут быть обусловлены перемещением инородного тела и спазмом голосовых связок при контакте с ними аспирированного тела.
- Дети старшего возраста иногда отмечают тупую боль за грудиной.
- Патогномичным признаком смещения инородного тела в трахею является симптом "хлопка" и наличие флотации при аускультации; часто хлопающий звук при дыхании слышен на расстоянии, а интенсивность его изменяется при смене положения пострадавшего.
- Тимпанит при перкуссии и одновременное ослабление дыхательных шумов при аускультации.
- Изменения состояния сознания, окраски кожных покровов, параметров гемодинамики.
- Симптом Джексона - скопление слизи в грушевидных карманах.
- При высоко локализованных инородных телах - болезненное нажатие на гортань.

Клинические симптомы при инородных телах бронхов:

- Мигрирующие инородные тела в области бифуркации трахеи нарушают вентиляцию то в одном, то в другом бронхе, что находит отражение в перемежающейся клинической картине.
- Возможно кровохарканье из-за повреждения инородными телами

слизистой оболочки дыхательных путей.

- Экспираторная одышка - при инородных телах мелких бронхов.
- Физикальные данные при инородных телах бронха свидетельствуют о наличии ателектаза (резкое ослабление или отсутствие дыхания, притупление перкуторного звука) или эмфиземы (перкуторный тон с коробочным оттенком, ослабленное дыхание).
- Ослабление дыхательных шумов с одной или обеих сторон.
- Сильный кашель.
- Обильная слизисто-гнойная мокрота.
- Гипертермия.
- Воспалительная картина "белой" крови.

Н.В.! Диагностику инородных тел дыхательных путей у детей затрудняет невозможность установления точного факта и времени аспирации, поэтому этот диагноз следует подозревать у любого ребенка с развитием ОДН при наличии соответствующих данных анамнеза.

Н.В.! Поздняя диагностика попадания инородных тел в дыхательные пути ведет к необратимым изменениям в легких, требующих сложных хирургических вмешательств.

Специальные и инструментальные исследования:

- Рентгеноскопия (выявление симптома Гольцкнехта-Якобсона).
- Рентгенография.
- Томография.
- Бронхоскопия.

Осложнения обтурационной асфиксии:

- Вторичное апноэ от истощения.
- Постгипоксическая / постаноксическая энцефалопатия.
- Раздражение дыхательных путей, гортани, голосовых связок.
- Ларингоспазм.
- Рефлекторная остановка кровообращения.
- Острый ларингит, трахеит, бронхит.
- Аспирационная пневмония.
- Бронхоэктазы.
- Парез голосовых связок.
- Эрозия бронхиальных сосудов, легочное кровотечение.
- Воспалительные изменения и грануляционные разрастания в прилегающих тканях.
- Ателектаз легких.
- Гиперергический аспирационный пневмонит (в акушерской практике - "синдром Мендельсона").

Изменения лабораторных показателей в зависимости от тяжести обтурационной асфиксии:

- Нарушения кислотно-основного состояния крови:
 - при умеренной острой дыхательной недостаточности отмечается респираторный алкалоз;
 - при выраженной - респираторный и умеренный метаболический ацидоз;
 - при тяжелой выраженный респираторный и метаболический ацидоз;
 - при гиперкапнической коме и присоединении синдрома полиорганной недостаточности декомпенсированный респираторный и метаболический ацидоз.

- Обструктивная асфиксия вызывает резкое увеличение сопротивления дыхательных путей, что приводит к усилению регионарной неравномерности вентиляции лёгких и увеличению шунтирования неоксигенированной крови. Кроме этого, высокое сопротивление дыхательных путей увеличивает работу дыхания, его энергетическую и кислородную цену, что приводит к истощению компенсаторных механизмов и возникает опасная гипоксемия, к которой присоединяется гиперкапния.

- Уменьшение метаболического компонента кислотно-основного состояния (АВ, ВВ, [-ВЕ]), наблюдаемое как реакция на острую гиперкапнию называют псевдометаболическим ацидозом. Дефицит оснований объясняется продукцией нелетучих кислот, которая повышается в результате гиповентиляции. Нормализация показателей внешнего дыхания устраняет метаболический компонент смешанного ацидоза без парентерального ощелачивания.

- Абсолютными показаниями к переводу больного на искусственную вентиляцию лёгких являются:

- гипоксемическая острая дыхательная недостаточность (P_{aO_2} менее 50 мм рт.ст.);

- гиперкапническая острая дыхательная недостаточность (P_{aCO_2} более 60 мм рт.ст.);

- критическое снижение резервного дыхания (соотношение дыхательный объем/масса тела больного менее 5 мл/кг);

- неэффективность дыхания (при минутном объеме дыхания более 15 л/мин и нормальном или умеренно повышенном P_{aCO_2} не достигается адекватное насыщение артериальной крови кислородом).

- Лактат:

- умеренная острая дыхательная недостаточность - норма или увеличение до 3 ммоль/л;

- выраженная увеличение до 4 ммоль/л;

- тяжёлая увеличение до 5 ммоль/л;

- при гипоксической коме - увеличение до более 7 ммоль/л.

- Электролитный баланс:

- увеличение уровня калия, снижение кальция и натрия по мере выраженности острой дыхательной недостаточности.

- Диурез:

- при умеренной и выраженной острой дыхательной недостаточности может быть в пределах нормы;

- при тяжелой острой дыхательной недостаточности снижен;

- при коме любой этиологии отмечается олигурия.

- В анализе мочи наблюдаются протеинурия и микрогематурия.

- Общий анализ крови:

- лейкоцитоз со сдвигом лейкоцитарной формулы влево;

- повышение скорости оседания эритроцитов.

- Биохимический анализ крови:

- гипопропротеинемия, снижение белкового коэффициента ниже 1,0, увеличиваются уровни α_2 - и γ -глобулинов;

- отмечаются увеличение мочевины и креатинина, снижение клубочковой фильтрации по мере увеличения степени выраженности острой дыхательной недостаточности;

гипоксическое клеточное повреждение характеризуется повышением трансаминаз.

- Свертывающая система и реологические свойства крови:

- гиперкоагуляция на фоне значительного увеличения концентрации фибриногена, который при тяжелой степени острой дыхательной недостаточности и коме может составлять более 10 г/л;

- вязкость крови и плазмы увеличена, нарушены функциональные свойства эритроцитов, определяющие состояние кровотока на уровне микроциркуляторного русла.

• Степень указанных нарушений увеличивается в зависимости от выраженности острой дыхательной недостаточности.

Лечение:

На догоспитальном этапе:

- Зафиксировать время, позвать на помощь.
- Положить пострадавшего на спину на твердую поверхность, после чего применить модификацию тройного приема П. Сафара, выполнив последовательно следующие действия:
 - запрокинуть голову пострадавшего назад. Одной рукой поднимают шею сзади, а другой нажимают сверху вниз на лоб, запрокидывая голову; при повреждении шейного отдела позвоночника такие манипуляции противопоказаны (выполняется только тракция в краниальном направлении);
 - выдвинуть нижнюю челюсть вперед путём тракции за ее углы (обеими руками) или подбородок (одной рукой).
- Открыть и осмотреть рот. При обнаружении во рту или горле крови, слизи, рвотных масс, которые мешают дыханию, необходимо удалить их с помощью марлевой салфетки или носового платка на пальце. При этой манипуляции голову пациента осторожно поворачивают в сторону.
- Удаление инородных тел из дыхательных путей:
 - постуральное положение;
 - применение пальца (попробовать удалить инородное тело пальцем или двумя пальцами, введенными в глотку в виде пинцета к корню языка);
 - применение активной аспирации;
 - в положении пациента на боку сделать 4-5 сильных ударов ладонью между лопатками;

- приём Д. Геймлиха (1974) - поддиафрагмальный толчок, который обеспечивает выталкивающей эффект.

Техника выполнения приема Г.Д. Геймлиха:

(* Прием = маневр = метод)

(* Хаймлиха = Хеймлиха = Геймлиха = Хемлича)

При вертикальном положении пострадавшего:

Встаньте позади пострадавшего и обхватите его своими руками на уровне верхней части живота. Поддерживая туловище, наклоните пострадавшего вперед. Сожмите одну свою кисть в кулак и поместите его большим пальцем по направлению к туловищу в эпигастральной области потерпевшего. Второй своей кистью зафиксируйте кулак сверху. Интенсивно резко сжимайте живот и нижние ребра пострадавшего (до 5 серий) в направлении снизу-вверх к диафрагме, для того чтобы создать мощное обратное движение воздуха из легких (вследствие форсированного повышения внутрибрюшного давления), который выталкивает инородное тело из гортани. Следует помнить о том, что после того, как инородное тело покинет гортань пострадавшего, рефлекторно немедленно наступит глубокий вдох, при котором инородное тело, если оно осталось во рту, может снова попасть в гортань, поэтому оно должно быть немедленно изъято.

При горизонтальном положении пострадавшего:

Пострадавшего следует уложить на спину, сесть на его бедра "верхом" и двумя ладонями совершать резкие нажатия (толчки) на верхнюю часть живота ниже мечевидного отростка в краниальном направлении. Смещение диафрагмы вверх способствует выталкиванию инородного тела из дыхательных путей.

Нельзя применять прием Д. Геймлиха в классическом варианте в следующих случаях:

- при подозрении на травматическое повреждение ребер;

- при подозрении на травматическое повреждение органов брюшной полости;
- при выраженных отеках, тучным пострадавшим, пострадавшим во второй половине беременности, детям до 8 лет (в таком случае альтернативой поддиафрагмальному является грудной толчок в точку над нижним участком сообщения ребер с грудиной).

Неотложная помощь при **дислокационной асфиксии** заключается в том, что пострадавшего укладывают на бок (на сторону повреждения) или лицом вниз так, чтобы его рот и нос не касались твердой поверхности (земли, носилок и др.). При попытке удалить пальцем инородное тело из ротоглотки иногда удается обнаружить фрагмент мягких тканей. В таких случаях больных с клапанной асфиксией следует транспортировать в положении на боку (на стороне повреждения) или в положении сидя с опущенной вниз лицом. В экстремальной ситуации, когда невозможно наложить трахеостому, жизнь пострадавшего может быть спасена, если выполнить коникотомию или пунктировать трахею толстой иглой (или венозным катетером большого диаметра) через щитоперстневидную связку или между её кольцами. Радикальная помощь заключается в подшивке лоскута мягких тканей в правильном положении или отсечении его при невозможности сохранения. Проводит операцию хирург-стоматолог.

При **обтурационной асфиксии** следует пальцем (обернутым марлей или бинтом) удалить из ротоглотки все сгустки крови и инородные тела. По возможности, вакуум-отсосом очистить полость ротоглотки, что обеспечит свободное прохождение воздуха. Нельзя при обтурационной асфиксии прошивать язык, поскольку это способствует продвижению инородного тела в нижние отделы верхних дыхательных путей.

Диагностика и устранение **стенотической асфиксии** возможны только в клинических условиях после соответствующего обследования. Перевязка кровоточащего сосуда, на шее с удалением излившейся крови и проведение

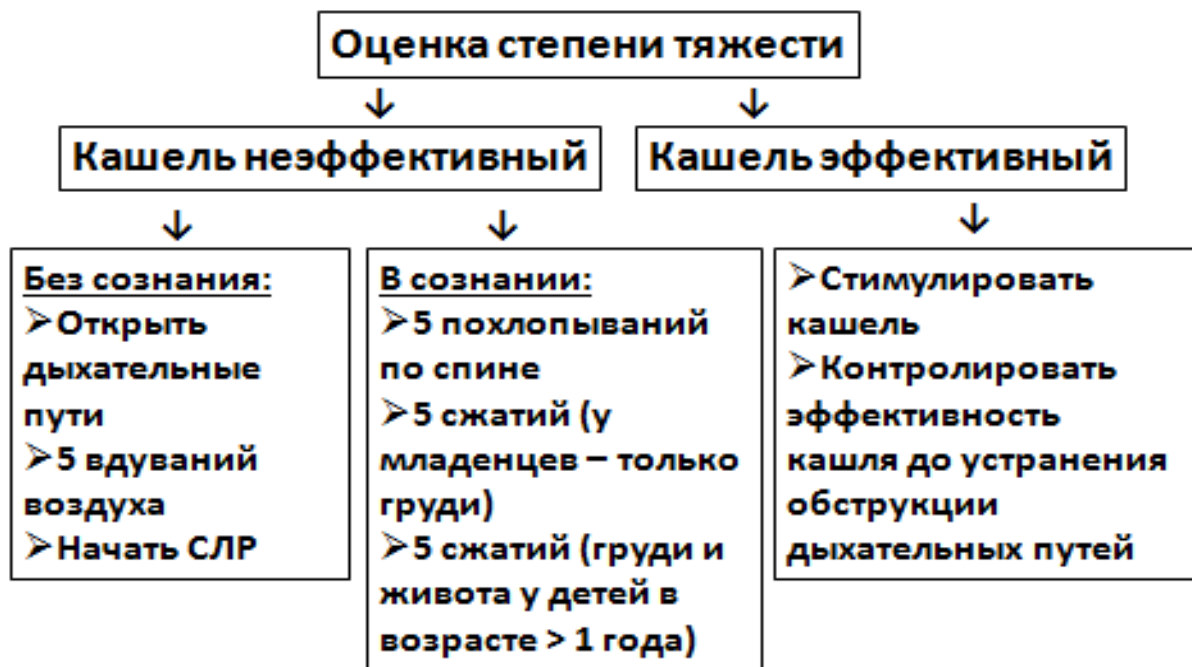
противоотечной терапии предотвращают прогрессирование дыхательной недостаточности. При ее нарастании можно сделать коникотомию, толстой иглой или стилетом с венозным катетером пунктировать трахею через ее кольца или щитоперстневидную связку. Прошивание языка не показано.

При **аспирационной асфиксии** пострадавшему необходимо придать положение, способствующее истечению жидкости из дыхательных путей.

Если не удаётся устранить причину возникновения обтурационной или аспирационной асфиксии, а также при стенотической и клапанной асфиксии выполняются хирургические вмешательства, направленные на нормализацию функции дыхания.

Таблица 1.

(European Resuscitation Council, 2015)



Если **кашель эффективный** - оптимальным действием будет позволить ребенку самостоятельно откашлять инородное тело.

Если **кашель неэффективен**:

У детей в возрасте до 1 года:

- Взяв за ноги, перевернуть ребенка вниз головой, постукивать основанием ладони в межлопаточной области в краниальном направлении (ребенка не встряхивать, тем более - резко, поскольку весовое соотношение голова / тело у младенца значительно больше, чем у других возрастных категорий и это создаёт большую вероятность травмы шейного отдела позвоночника).

Н.В.! Случайный непреднамеренный удар ладонью в затылок младенца при такой процедуре в большинстве случаев заканчивается смертью.

- Ребенка укладывают ничком на предплечье левой и ребром ладони правой руки делают 5 скользящих ударов между лопатками. Проверяют наличие инородных тел в ротовой полости и удаляют их.

- Если вышеприведенные варианты были неэффективными, ребенка помещают на колени лицом вверх и выполняют 5 толчков в грудную клетку на уровне нижней трети грудины и удаляют инородное тело изо рта.

- Если обструкция не устранена, надо попробовать открыть дыхательные пути с помощью запрокидывания головы и попытаться провести ИВЛ.

У детей старше 1 года:

- Перкуссионный массаж спины (скользящие похлопывание), верхняя часть туловища и голова ребенка при этом опущены вниз.

- Осматривают ротовую полость, удаляют инородное тело.

- Если у пациента редуцированное дыхание сохранено в виде судорожных вдохов, можно выполнить коникотомию (крикотиреотомию) или вколоть 1-2 толстые инъекционные иглы в трахею под углом 45-60 ° в каудальном направлении по средней линии.

Самопомощь при обструкции дыхательных путей:

- Самостоятельно провести прием "аутоГеймлих" посредством нажатия себе руками на эпигастральную область с позиций элементарной физики так же

невозможно, как изобрести вечный двигатель.

- Метод "стула" (можно использовать спинку стула, угол стола, поручень, подлокотник кресла и т.д.). Надо сильно прижать свой живот прямо над пупком к спинке стула. За счет веса собственного тела рекомендуется осуществить резкие толчки сверху вниз и снаружи внутрь.

При отсутствии эффекта от приведенных выше мер лечение заключается в неотложном эндоскопическом исследовании трахео-бронхиального дерева (верхняя трахеобронхоскопия) и удалении инородного тела.

При попадании в дыхательные пути желудочного содержимого надо немедленно выполнить:

- Интубацию трахеи.
- Перевод пострадавшего в положение Тределенбурга.
- Удаление содержимого трахеобронхиального дерева активным аспиратором с введением небольшого объема жидкости (до 2-3 мл теплого изотонического раствора натрия хлорида).
- Как можно скорее вызвать врача-эндоскописта для проведения фибробронхоскопии (ФБС выполняется для удаления содержимого нижних дыхательных путей под визуальным контролем, главная цель манипуляции - восстановление полной проходимости нижних дыхательных путей до уровня субсегментарных бронхов).
- ИВЛ путем трансназальной или трансоральной интубации трахеи (в случае возникновения технических проблем при интубации трахеи альтернативой может стать ИВЛ с применением ларингеальной маски, пищеводно-трахеального обтуратора с форсированной вентиляцией легких (в надежде на то, что воздух будет проникать мимо инородного тела). ИВЛ следует проводить до тех пор, пока пострадавший не будет доставлен в соответствующее лечебное учреждение.

- Если все перечисленные приемы не являются успешными потребуются выполнение хирургической (при резком дефиците времени - пункционной) крикотиреотомии. Рекомендовано применение стандартного набора Quick-Trach (Mini Trach) - для быстрой пункции и катетеризации трахеи.
- Если инородное тело расположено выше места рассечения крикотиреоидной мембраны, то дыхание после расширения разреза и введения канюли (если таковая имеется) сразу облегчается.
- Если инородное тело расположено ниже места пересечения крикотиреоидной мембраны - необходимо удалить его из нижних дыхательных путей эндоскопическим методом;
- ИВЛ 100% кислородом 10 - 15 л / мин. под контролем SaO₂ и немедленное транспортирование в профильный стационар.
- В случае развития клинической смерти следует действовать по протоколу как при внезапной смерти.
- Эффективность таких мероприятий, как промывание нижних дыхательных путей с использованием растворов антибиотиков (к которым чувствительна анаэробная микрофлора), глюкокортикоидных гормонов (гидрокортизон, метилпреднизолон) и ингибиторов протеолиза (контрикал) не доказана и требует дальнейшего исследования и подтверждения.

На госпитальном этапе:

- Госпитализации в профильный стационар подлежат все взрослые и дети с подозрением или точным диагнозом наличия инородного тела дыхательных путей.
- Удачная попытка извлечения инородного тела на догоспитальном этапе не может быть основанием для отказа от госпитализации.
- Продолжить ИВЛ с использованием умеренного или высокого уровня ПДКВ, которого достаточно для поддержания поврежденных альвеол в

раскрытом состоянии (И.П. Шлапак, 2006).

- Введение бронхолитиков: теофиллин (эуфиллин) - 10-20 мл 2% раствора (0,2-0,4 г) (при необходимости разводят в 100-150 мл раствора натрия хлорида 0,9% и вводят в/в со скоростью 30-50 капель в минуту).

- Назначение препаратов со спазмолитическим действием: дротаверин - 2% - 2-4 мл в/в; папаверин 2% - 2-4 мл в/в (в 20 мл раствора натрия хлорида 0,9%).

- Применение препаратов с миорелаксирующим действием: диазепам (сибазон) в/в в начальной дозе 10-20 мг, в дальнейшем, при необходимости - 20 мг в/м или в/в капельно (не более 6 мл), разводят в 5% растворе глюкозы или в растворе натрия хлорида 0,9%).

- Использование антигипоксантов: мельдония (вазопро, милдроната) - 10,0 мл (100 мг) в/в, тиотриазолина - 2-4 мл в/в, натрия оксибутирата - 20% - 10-20 мл в / в, аскорбиновой кислоты - 1- 3 мл 5% раствора, для внутривенного капельного введения разовую дозу растворяют в 50-100 мл 0,9% раствора натрия хлорида и вводят путем медленной инфузии со скоростью 30-40 капель в минуту.

- Только в случае неуправляемой гиповолемии: гидроксиэтилкрахмал 130/0,42 - 500мл в/в, раствор натрия гидрокарбоната 4% - 200 мл в/в;

- При психомоторном возбуждении - препараты седативного действия диазепам (сибазон) 0,5% - 2-4мл (далее по 2 мл в/в до получения эффекта), натрия оксибутират 20% - 10-20 мл в/в;

- Введение ГКС: дексаметазона или бетаметазона (бетаспана) - 12-20 мг в/в;

- Назначение салуретиков: фуросемида 1% 20-40 мг торасемида (торсида) - 20 мг;

- Применение антигистаминных препаратов (при подозрении на развитие аллергической реакции на органическое инородное тело): хлоропирамина (супрастина) - 2% -1-2 мл в/в;

- Лечение постгипоксической / постаноксической энцефалопатии.

Прогноз:

- Для жизни наиболее опасны инородные фиксированные тела, которые расположены на уровне от глотки до бифуркации трахеи, и те, которые вызывают полную обтурацию.
- Так же опасны для жизни инородные тела, которые частично обтурируют дыхательные пути и создают клапанный механизм.
- Наименее опасны для жизни, но очень опасны для здоровья инородные тела мелких бронхов.

Конфликт интересов. Авторы заявляют об отсутствии конфликта интересов и собственной финансовой заинтересованности при подготовке данной статьи.

Список литературы:

1. Вороненко Ю.В., Шекера О.Г., Зозуля І.С. та ін. Актуальні питання медицини невідкладних станів у практиці сімейного лікаря. К.: Изд. дом: "Заславский А.Ю.", 2016. 124 с.
2. Височина І.Л., Снісарь В.І., Єхалов В.В., Гайдук О.І. та ін. Алгоритм виконання практичних навичок лікарями загальної практики на обладнанні амбулаторій: навчальний посібник/ за ред. І.Л. Височиної, Н.Д. Чухрієнко. Дніпро: Видавничий дім "Гельветика", 2017. 208 с.
3. Guidelines 2015 CPR&ECC/American Heart Association [Электронный ресурс]. Dallas, Texas 75231-4596, USA, 2015. Режим доступа до ресурсу: <http://www.heart.org>
4. Guidelines for Resuscitation/European Resuscitation Council (ERC) [Электронный ресурс]. Emile Vanderveldelaan 35, 2845 Niel, Belgium, 2015. Режим доступа до

ресурсу: <http://www.erc.edu>

5. Домедична допомога: Навчально-методичний посібник для студентів вищих медичних, фармацевтичних навчальних закладів спеціальності 226 «Фармація» / за ред. О.Ф. Козлова. К.: ВСВ «Медицина», 2017. 49 с.
6. Ілько А. А. Анестезіологія, інтенсивна терапія і реаніматологія: навчальний посібник / за ред. А. А. Ілько. К.: "Медицина", 2014. 263 с.
7. Клигуненко О.М., Лященко О.В., Єхалов В.В. Современные подходы к ведению трудной интубации трахеи/Тези ІХ Британсько-Українського симпозиуму. Гострі та невідкладні стани у практиці лікаря, 2017. №1/1. С.45.
8. Лященко О.В., Єхалов В.В., Носенко І.В. и др. Трудная интубация трахеи: современные методы решения. Медицина неотложных состояний, 2017. №5(84). С.61-64
9. Мавродий В.М. Справочник по неотложной и интенсивной терапии. К.: Изд. дом: "Заславский А.Ю.", 2016. 582 с.
10. Медицина невідкладних станів: Швидка і невідкладна медична допомога: підручник / І.С. Зозуля, А.В. Вершигора, В.І. Боброва та ін./ за ред. І.С. Зозулі. К.: ВСВ "Медицина", 2012. 728 с.
11. Механічна асфіксія /Волков О.О., Дзяк Л.А., Єхалов В.В., Зозуля О.О., Клигуненко О.М., Лященко О.В., Седінкін В.А., Станін Д.М./за ред. Л.А. Дзяк, О.М. Клигуненко. Дніпро: "ЛІРА", 2019. - С. 32-50.
12. Невідкладні стани в педіатричній практиці: навчальний посібник для медичних ВНЗ ІV рівня акредитації. Рекомендовано МОН / Марушко Ю.В., Шеф Г.Г. та ін. К.: "Медицина", 2016. 400 с.
13. Невідкладні стани в практиці сімейного лікаря: методичні рекомендації/ Ждан В.М., Бабаніна М.Ю., Кілтурса Є.Л. та ін. Полтава: "УМСА", 2011. 133 с.
14. Никонов В. В., Савицкая И.Б., Нудьга А.Н. и др. Постгипоксическая энцефалопатия: возможности коррекции. Медицина неотложных состояний,

2008. № 4(17). С. 65

15. Основы интенсивной терапии: руководство Всемирной федерации обществ анестезиологов (WFSA), издание 2-е, переработанное и дополненное.

Архангельск: ОАО «Северодвинская типография», 2016. 464 с.

16. Перша медична (екстрена) допомога з елементами тактичної медицини на догоспітальному етапі в умовах надзвичайних ситуацій: навчальний посібник для медичних ВНЗ IV рівня акредитації. 2-ге видання. Рекомендовано МОЗ / за ред. В.С. Тарасюка. К.: "Медицина", 2017. 368 с.

17. Рациональная диагностика и фармакотерапия органов дыхания/ под ред. Ю.И. Фещенко, Л.А. Яшиной. К.: "Здоров'я України", 2007. С. 205-214.

18. Сімейна медицина: книга 3: Спеціальна частина. Поліпрофільність загальної лікарської практики: підручник для медичних ВНЗ IV рівня акредитації.

Затверджено МОН / за ред. О.М. Гиріної, Л.М. Пасієшвілі. К.: "Медицина", 2017. 680 с.

19. Современные аспекты обучения врачей циклов специализации приёмам сердечно-лёгочной реанимации/ Клигуненко Е.Н., Ехалов В.В., Сединкин В.А., Гайдук О.И. Молодий вчений, 2016. № 12 (39). С. 307-310

20. Хірургія. Том III (книга 3 - суміжні спеціальності для хірурга): базовий підручник/Клигуненко О.М., Дзяк Л.А., Єхалов В.В. та ін./за ред. Г.В. Дзяка. - Дніпропетровськ: РВА «Дніпро-VAL», 2011. 823 с.

21. Чаплик В.В., Олійник П.В. та ін. Медицина надзвичайних ситуацій. Вінниця: "Нова книга", 2012. 344 с.

22. Еталони практичних навичок з анестезіології та інтенсивної терапії: навчальний посібник/під ред. І.П.Шлапака. К., 2006. 144 с.

23. Yekhalov V., Khabotova N. Obturative Asphyxia /Development of modern science: the experience of European countries and prospects for Ukraine: monograph / edited by authors. 3rd ed. Riga, Latvia: "Baltija Publishing", 2019. - P. 293-307.

Єхалов В.В., Хоботова Н.В.

ДУ «Дніпропетровська медична академія Міністерства охорони здоров'я України», м. Дніпро, Україна

Обтураційна асфіксія

Анотація: Обструктивна асфіксія - гострий патологічний стан, що розвивається при випадковому або навмисному перекритті верхніх та / або нижніх дихальних шляхів з подальшим розвитком ознак гострої дихальної та серцевої недостатності. Сторонні тіла дихальних шляхів в структурі смертності при ЛОР-патології займають 2 місце. Рання діагностика та правильна тактика лікування дозволяє значно знизити рівень смертності при цьому патологічному стані. Найчастіше (85- 95% всіх випадків) сторонні тіла дихальних шляхів спостерігаються у дітей віком від 1,5 до 3 років; 80% випадків сторонніх тіл нижніх дихальних шляхів виникають у віці від 2 до 15 років. У повідомленні викладені класифікації, патогенез, діагностичні критерії та основи лікувальної тактики обтураційної асфіксії на догоспітальному та госпітальному етапах.

Yekhalov Vasily, Khobotova Nataliya

SE "Dnipropetrovsk Medical Academy of HM of Ukraine", Dnipro, Ukraine

Obstructive asphyxia

Abstract. Obstructive asphyxia is an acute pathological condition that develops at an accidental or intentional overlap of the upper and / or lower respiratory tract followed by the development of signs of acute respiratory failure and acute heart failure. Foreign bodies of the respiratory tract in the structure of mortality in ENT-pathology occupy the 2nd place. Early diagnosis and correct treatment tactics significantly reduce the level of mortality in this pathological condition. Most often (85-95% of all

cases) foreign bodies of the respiratory tract occur in children aged 1.5 to 3 years; 80% of cases of foreign bodies of the lower respiratory tract occur at the age from 2 to 15 years. The report sets out the classification, pathogenesis, diagnostic criteria and the basics of therapeutic tactics of obstructive asphyxia at the prehospital and hospital stages.

Авторська довідка:

1. Єхалов Василь Віталійович, к.м.н., доцент кафедри анестезіології, інтенсивної терапії та медицини невідкладних станів ФПО ДЗ "Дніпропетровська медична академія МОЗ України",

49061, м. Дніпро, пр. Олександра Поля, буд.80-А, кв. 56. т. 0632766435

E-mail: Sesualiy@gmail.com

2. Хоботова Наталія Володимирівна, к.м.н., доцент кафедри оториноларінгології, 49044, м. Дніпро, вул. Гоголя, буд.10-А, кв.2.

т. 0677857287 E-mail: lornatalia1001@gmail.com