

du contexte historique de l'époque du récit. L'Espagne sortait de plusieurs siècles d'occupation par les Arabes et lors de la reconquête du pays par les Espagnols, la reine d'Espagne imposait à tous les non-catholiques de se convertir à la foi chrétienne sous peine d'être expulsés, voire même exécutés. Donc beaucoup de juifs et de musulmans vivant en Espagne à l'époque se convertirent au catholicisme. Don José en précisant "*vieux chrétien*" insistait sur le fait que sa famille avait toujours été chrétienne, et qu'il n'était donc pas un récent converti. Un autre exemple, "*Effrontée comme une vraie bohémienne qu'elle était*", nous apprend que les bohémiennes avaient cette réputation de n'avoir pas froid aux yeux, d'être impertinentes, insolentes, impudentes, hardies et culottées.

Certaines expressions françaises et métaphores sont intraduisibles, donc à moi de trouver des équivalents, des synonymes afin d'enrichir leur vocabulaire et de parfaire leurs connaissances. Les expressions ou mots utilisés dans la littérature sont parfois vieillies et ne sont plus utilisés de nos jours mais les étudiants les utilisent dans la conversation courante ce qui peut prêter à sourire.

**Viktor STUS<sup>1</sup>, Volodymyr KRASNOV<sup>1,2</sup>,  
Ivan OSINNIY<sup>2</sup>, Mykyta POLION<sup>1,2</sup>,  
Sergii DYAGOVEC<sup>2</sup>, Yurii ALEKSEITSEV<sup>2</sup>**

<sup>1</sup>Établissement d'État "Académie de médecine de Dnipropetrovsk  
du Ministère de la Santé d'Ukraine", Ukraine

<sup>2</sup>Établissement Municipal "Hôpital régional I. I. Metchnikov de Dnipropetrovsk  
Ukraine

[viktor.stus@gmail.com](mailto:viktor.stus@gmail.com)

## **CYSTECTOMIE RADICALE ET LYMPHADENECTOMIE CHEZ UN PATIENT ATTEINT DE REIN PELVIEN GAUCHE**

**Introduction.** L'incidence des reins pelviens a été estimée entre 1 cas sur 2200 et 1 sur 3000. On pense que le rein ectopique n'est pas plus sensible à la maladie que le rein normalement positionné, sauf pour le développement des calculs et de l'hydronéphrose. En raison du risque accru de blessures des vaisseaux aberrants ou des viscères abdominaux et des nerfs, le rein présente des défis de traitement spéciaux [3].

**Notre objectif** – Décrire notre expérience et les difficultés rencontrées lors d'une cystectomie radicale pour le cancer invasif musculaire de la vessie chez un patient présentant un rein pelvien.

**Matériaux et méthodes.** Un homme de 71 ans hospitalisé pour une hématurie macroscopique. Gros fumeur – 77 paquets-années, indice de masse corporelle (IMC) – 24.5. La tomographie a montré une tumeur de la vessie et un rein gauche ectopique (pelvien) (Figure 1). La biopsie transurétrale a montré un carcinome urothélial G2 invasif dans le muscle. Une cystectomie radicale avec une lymphadénectomie standard a été réalisée et les uretères ont été anastomosés au conduit iléal.

**Résultats.** Un rein pelvien gauche a été diagnostiqué pendant CT scan. La vascularisation altérée et la courte longueur de l'uretère sont dues aux difficultés techniques.

réalisées pendant la chirurgie radicale du carcinome de la vessie. La lymphadénectomie était la première étape après être entré dans le pelvis vrai. Afin de procéder à la cystectomie radicale, une dissection soignée des vaisseaux rénaux ectopiques et une mobilisation adéquate du rein ont été réalisées. Bien que l'uretère gauche était plutôt court, sa longueur permettait son anastomose à un conduit iléal seulement du côté gauche sans tension. Les deux uretères ont été anastomosés sur 0,5-1 cm et les anastomoses ont été stentées avec un cathéter de silicone CH 10.

**Discussion.** Certains cas de cystectomie radicale en présence d'un rein pelvien ont été rapportés [1, 2, 4]. Il est important de préserver le système vasculaire du rein pendant la lymphadénectomie et sa mobilisation pour effectuer une cystectomie. Un conduit iléal est généralement l'option la plus sûre pour avoir une anastomose des uretères sans tension en présence d'un rein pelvien. Les particularités de cette anomalie ont été expliquées au patient et pendant la discussion, il a choisi un conduit iléal.

**Conclusions.** Le rein pelvien est le site le plus fréquent d'ectopie rénale. La longueur variable de l'uretère, la vascularisation variable ainsi que les modifications de l'anatomie dans le pelvis vrai sont les principales difficultés rencontrées au cours de la cystectomie radicale pour un cancer invasif musculaire de la vessie. Ceci est le premier rapport de cas décrivant une cystectomie radicale pour un carcinome urothélial invasif musculaire de la vessie en Ukraine.

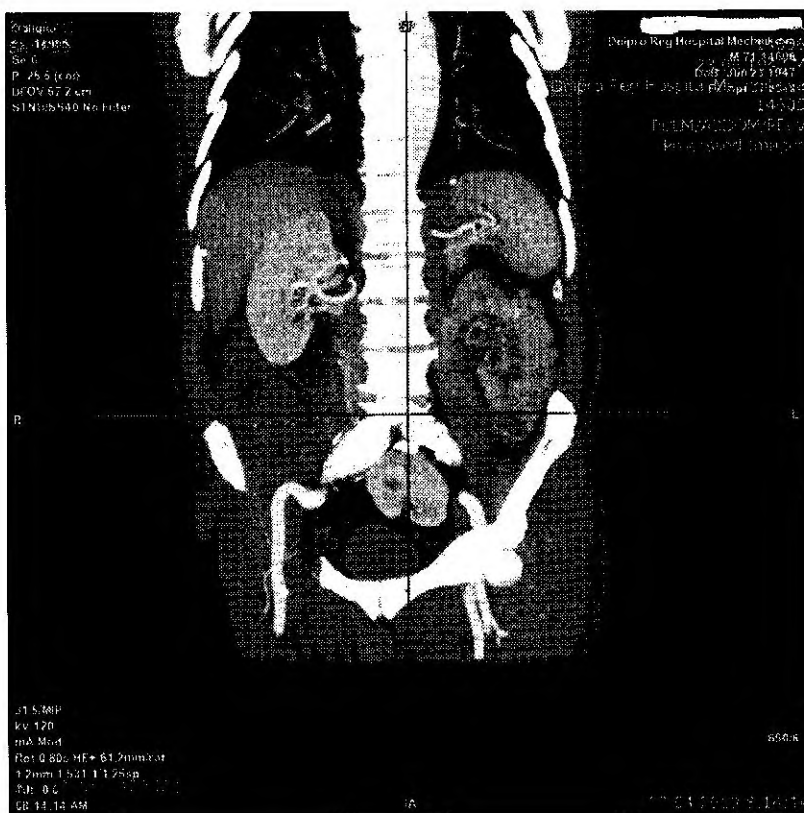


Figure 1: CT préopératoires: carcinome de la vessie et rein pelvien gauche.

### Conflit d'intérêts

Tous les auteurs ne déclarent aucun conflit d'intérêts.

## Bibliographie

1. Adamakis, C. Pournaras, I. Katafigiotis, et al., "Radical Cystectomy and Lymphadenectomy in Two Patients with Pelvic Kidney: Surgical Pitfalls and Considerations," *Case Reports in Urology*, vol. 2013, Article ID 841806, 3 pages, 2013. <https://doi.org/10.1155/2013/841806>.
2. Iritani Y, Yoshimoto M, Yamaguchi T, Maekawa M. [A case of fused pelvic kidney (lu... kidney) with invasive bladder tumor] *Hinyokika Kyo*. 1989 Jun;35(6) 1041-1045. PMID: 2801391.
3. Nadya M. Cinman, Zeph Okeke, and Arthur D. Smith. *Journal of Endourology*. Aug 2007. <http://doi.org/10.1089/end.2007.9945>
4. Quek, Marcus & Basrawala, Zane & McClung, Christopher & Flanigan, Robert. (2006). Radical cystectomy with extended lymphadenectomy in the presence of a pelvic kidney. *Urology*. 67(2).e21-2. [10.1016/j.urology.2006.03.048](https://doi.org/10.1016/j.urology.2006.03.048).

**Hanna SYTNYK**

**Université nationale de commerce et d'économie de Kyiv, Ukraine**

**Département d'économie et de finance**

**[anna\\_sytnik@bigmir.net](mailto:anna_sytnik@bigmir.net)**

## DES PROGRAMMES D'ANGLAIS A L'ETUDE DU FRANÇAIS

Dans le contexte de la mondialisation, l'enseignement supérieur ukrainien est soumis à d'importantes transformations. L'une de ses caractéristiques est l'introduction de programmes de formation en langue anglaise permettant aux étudiants étrangers d'être inscrits dans des universités d'améliorer le niveau d'anglais des étudiants ukrainiens de l'autre.

Pour la sixième année à l'Université nationale du commerce et de l'économie et des affaires (UNCEK), des programmes de formation professionnelle sont proposés aux diplômés de "Master" d'enseignement en anglais. Et cette pratique devrait être considérée comme positive. À la fin de 2018, neuf programmes éducatifs et professionnels destinés aux candidats au diplôme d'études "Master" seront mis en œuvre chez KNTEU. En général, le nombre de participants connaît une dynamique positive au détriment de l'augmentation du nombre d'étudiants dans les programmes du degré de licence "Bachelor". Ainsi, pour la plupart des programmes, le nombre d'entrées a augmenté par rapport à la période précédente (tableau