

СЕЛЕКТИВНА ЕМБОЛІЗАЦІЯ ТА ФЛУОРЕСЦЕНТНА ВІЗУАЛІЗАЦІЯ НИРКОВИХ СУДИН ПРИ РЕТРОПЕРІТОНЕОСКОПІЧНІЙ РЕЗЕКЦІЇ У ХВОРИХ НА ЛОКАЛІЗОВАНИЙ РАК НИРКИ

Ю.В. Думанський¹, А.М. Д'яченко², С.О. Решетняк²

¹ Інститут експериментальної патології, онкології і радіобіології
ім. Р.Є. Кавецького НАН України, м. Київ

² Комунальний заклад «Клінічний онкологічний диспансер», м. Дніпро

Вступ. Локальний рак нирки займає вагомую частину серед загальної кількості вперше виявлених утворень нирки. Спираючись на світовий досвід, стає зрозумілим, що найбільш оптимальним варіантом лікування цієї патології є нефронзберігаючі методи, однак тактика хірургічного лікування, метод доступу, необхідність виконання теплової ішемії під час резекції залишаються дискусійними.

Кількість хворих, яким виконуються операції з приводу утворень нирки, збільшується, спираючись на статистичні дані. Якщо у 80-х роках минулого сторіччя їхня кількість складала 0,21 на 100 тис., то у 2002 – 1,6, у 2012 р. – 2,1 на 100 тис. населення. У 2017 році загальна кількість нових випадків НКР в Україні склала 4776 випадків, при цьому від цієї хвороби померло 1944 хворих [1]. Незважаючи на покращення методів діагностики даної патології, високу частоту (56,6%) локального раку, 16,5% хворих з числа виявлених у 2018 році мали III, а 21,9% – IV стадію захворювання. Наведені дані свідчать про те, що підвищення ефективності лікування НКР лежить у площині використання, з одного боку, адекватних методів діагностики (УЗД та КТ), а з іншого – у використанні нових максимально сприятливих і радикальних методів корекції [3].

Ключову роль у діагностиці відіграє застосування комп'ютерної томографії та ангіографії на передопераційному етапі, що дозволяє точно визначати розташування пухлини в нирці, розуміння анатомії судин нирки та локацію пухлини по відношенню до чашково-мискової системи. Володіючи цими даними на передопераційному етапі можливо виконувати більш функціонально шадну операцію.

Огляд наукових робіт, які були присвячені застосуванню передопераційної селективної емболізації сегментарних ниркових судин при хірургічному лікуванні локального раку, засвід-

чує про можливість та доцільність використання даної методики. Це дозволяє не виконувати традиційну інтраопераційну теплову ішемію, що зумовлена ризиком травматизації судин під час дисекції, збільшенням часу операції та негативно впливає у подальшому на ниркову функцію [4, 5, 6, 7, 8, 9, 15, 16].

Нині з'явилося достатньо даних щодо переваг використання флуоресцентної візуалізації в режимі інфрачервоної ділянки спектра з використанням Індосіаніну зеленого (Indocyanine green) для інтраопераційної візуалізації кровопостачання в органах, що підлягають резекції, у тому числі при резекціях нирок [10, 11, 12, 13, 14].

Матеріали і методи дослідження. Проведений аналіз хірургічного лікування 12 хворих із локальними утвореннями нирок (стадія пухлинного процесу – pT1-2acN0M0R0G1-3). Хворі були оперовані на базі КЗ «КОД» ДОР». Усі пацієнти надали інформовану згоду на обробку персональних даних. Послідовність передопераційної діагностики та лікування була наступною – в десяти випадках пухлини нирки були виявлені випадково під час профілактичної ультразвукової діагностики, у двох – маніфестацією хвороби була макрогематурія.

У подальшому усім хворим виконана комп'ютерна томографія з в/в посиленням для вивчення архітекtonіки судин нирок в артеріальну фазу. У 65% діагностовано наявність додаткового пухлинного новоутворення нижнього полюсу нирки, у 19% – новоутворення було у середньому сегменті нирки, в 16% (два випадки) – локація пухлини – верхній полюс. Середній розмір 36 мм (від 24 мм до 70 мм) (рис. 1, рис. 2).

У всіх випадках, за допомогою ангіографії, визначена артерія, що живить ділянку нирки з пухлиною (полярні, попереду – позадумискові, сегментарні або субсегментарні гілки) (рис. 3).

Наступний етап – хворим була виконана рентгеноваскулярна суперселективна емболізація

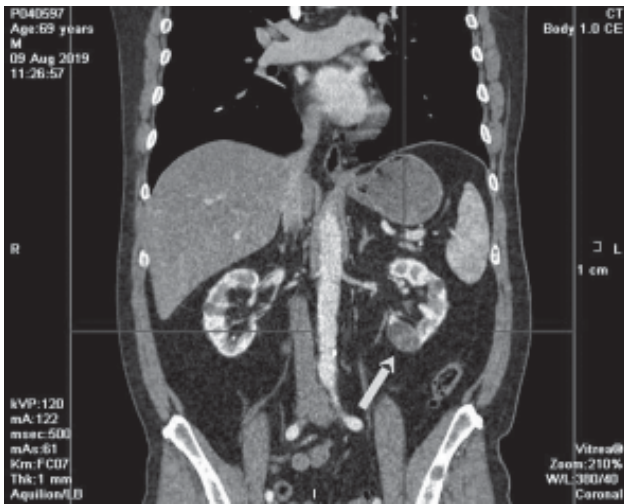


Рис. 1. КТ-скан хворого Л., 69 років, до оперативного втручання. Діагноз – рак лівої нирки T1N0M0

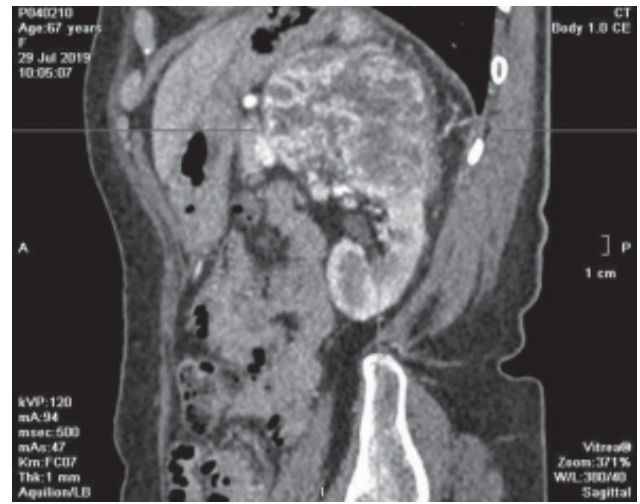


Рис. 2. КТ-скан хворої Є., 67 років, до оперативного втручання. Діагноз – рак лівої нирки T2aN0M0

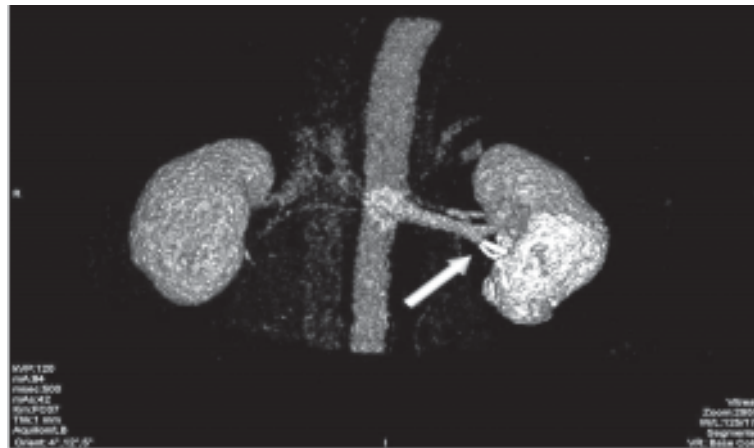


Рис. 3. КТ реконструкція хворого Л. до оперативного втручання. Курсором зазначена артерія, що живить ділянку нирки, яка підлягає резекції

ділянки артерії, що живить частину нирки з пухлиною. Для емболізації використовувалися спіралі Nester (Cook). Ускладнень під час та після радіологічної інтервенції нами не зареєстровано. В одному випадку, для забезпечення селективної ішемії виконана емболізація двох гілок ниркової артерії – верхньополярної артерії та апікальної частини попередумискової артерії (рис. 4, рис. 5).

У подальшому, безпосередньо перед операцією, усім хворим повторно була виконана комп'ютерна томографія з в/в контрастуванням. У всіх випадках визначена повна селективна ішемія ділянки нирки, що підлягала резекції (рис. 6, рис. 7, рис. 8, рис. 9).

Усім хворим проведена ретроперитонеоскопічна резекція нирки (у 6 випадках – клиновидна резекція, у 2 – сегментарна полюсна резекція, у 1 випадку енуклеорезекція, в 3 – фрон-

тальна резекція) (ZERO ischemia) з визначенням кордонів резекції за допомогою інтраопераційної флуоресцентної візуалізації в режимі інфрачервоної ділянки спектра з використанням індоціаніна зеленого.

Аналіз ранніх післяопераційних ускладнень проводили відповідно до класифікації Клав'єна – Діндо [17]. Алгоритм діагностичних заходів та критерії морфологічної верифікації застосовували згідно з рекомендаціями NCCN, EAU.

Результати та їх обговорення. 12 хворим на локальний нирковоклітинний рак нирки виконана ретроперитонеоскопічна резекція нирки (ZERO ischemia) з використанням інтраопераційної флуоресцентної візуалізації в режимі інфрачервоної ділянки спектра за допомогою індоціаніна зеленого (Indocyanine green). На передопераційному етапі хворим виконувалася су-

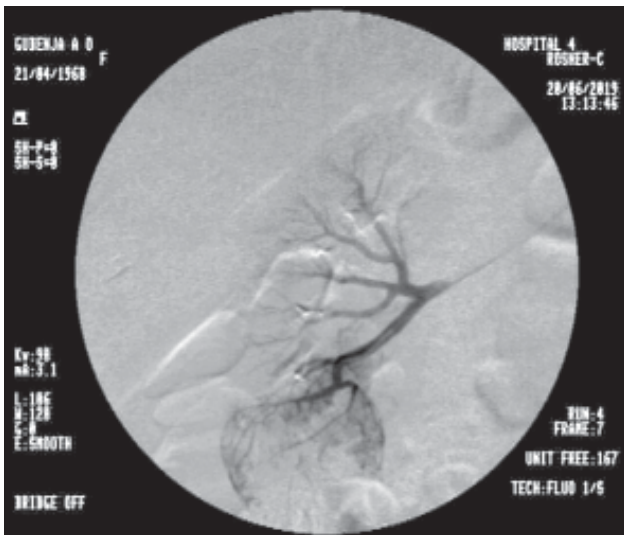


Рис. 4. Ангіографія хворої Г., 51 рік, безпосередньо перед емболізацією. На рисунку визначаються ангиографічні ознаки новоутворення нижнього полюсу

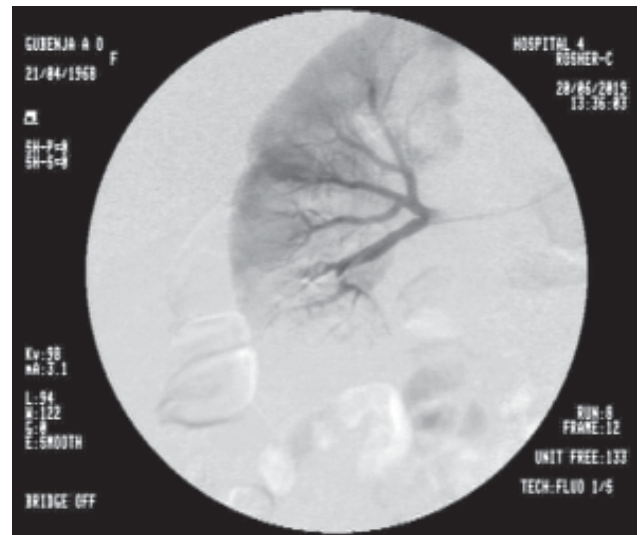


Рис. 5. Ангіографія хворої Г., 51 рік, після виконаної емболізації. Визначається відсутність кровопостачання нижнього полюсу нирки з пухлиною

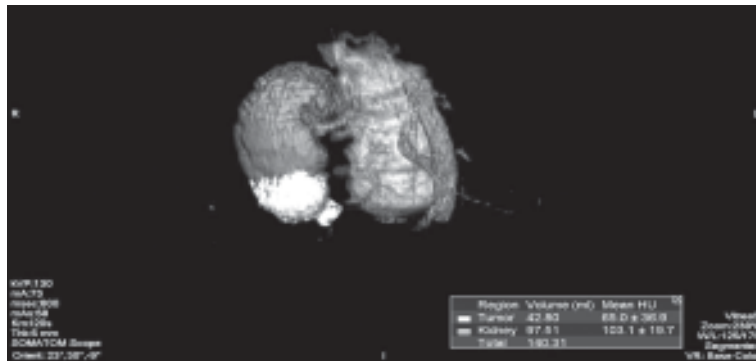


Рис. 6. КТ реконструкція хворої Г., 51 рік, після виконаної селективної емболізації, до хірургічного втручання. В ділянці нижнього полюсу нирки виділена зона, яка планується для резекції

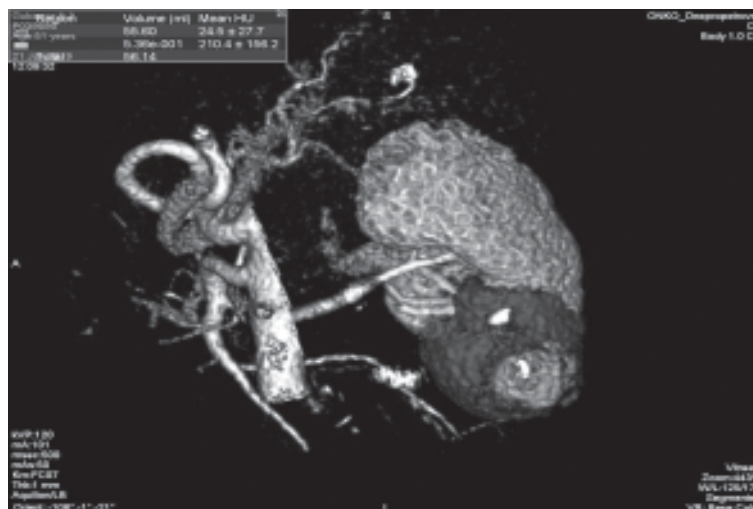


Рис. 7. КТ реконструкція хворої Г., 51 рік, після виконаної селективної емболізації. Виділена нижньосегментарна артерія, що живить зону нирки, яка підлягає резекції, та зона ішемії

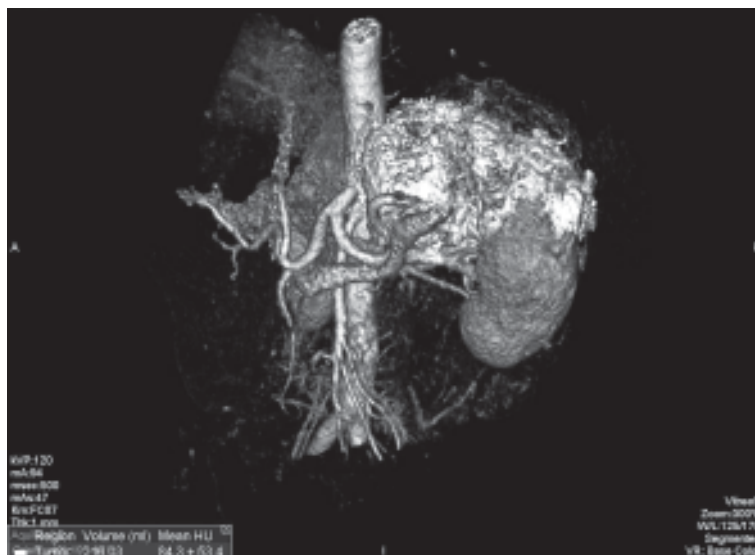

Рис. 8. КТ реконструкція хворої Є., 67 років, після виконаної селективної емболізації. Визначена зона ішемії верхнього полюсу та середнього сегмента нирки (ділянка, що підлягає резекції)

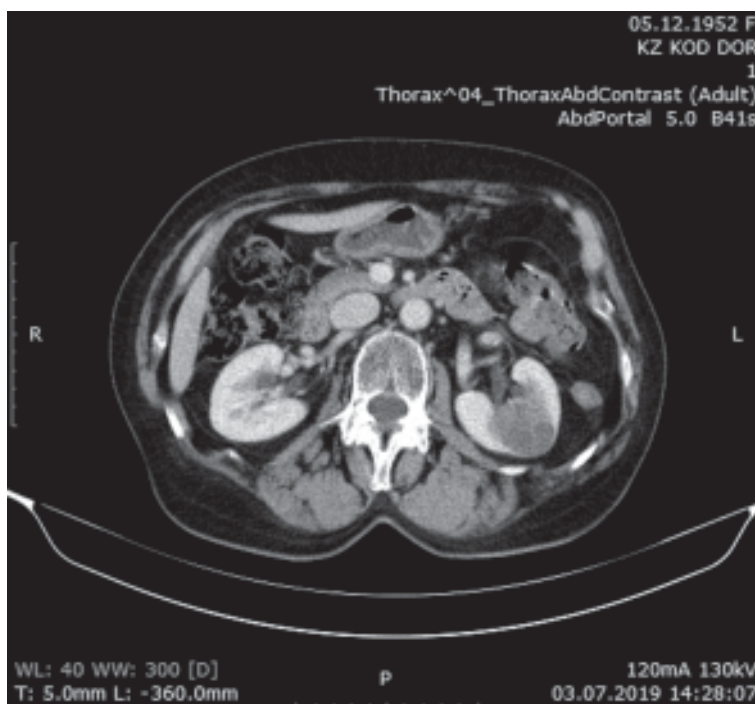


Рис. 9. КТ - скан хворої Б., після виконаної селективної емболізації. В ділянці середнього сегмента лівої нирки з пухлиною відзначається відсутність кровообігу

перселективна рентгеноваскулярна емболізація. 66% пацієнтів були жіночої статі, 34% – чоловічої. Середній вік хворих склав 54,3 року. Під час проведення операції ускладнень не зареєстровано. У ранньому післяопераційному періоді таких ускладнень було два. В одному випадку у хворого на першу п/о добу після виконаної ретроперітонеоскопічної полюсної резекції нирки з ушиванням чашково-мискової системи відзначена рясна гематурія. Зазначене ускладнення в

наступному копіювалося консервативно. В іншому випадку після виконаної ретроперітонеоскопічної фронтальної резекції нирки відзначене формування зовнішньої сечової нориці. Зазначене ускладнення не потребувало хірургічної корекції та копіювалося консервативно на сьому добу.

Час операції склав у середньому – 89 хвилин (54 хв. – 124 хв.) . Рівень інтраопераційної крововтрати в середньому 70 мл (від 20 до 200). Час перебування в стаціонарі в середньому склав

3,9 дня. В 11 випадках, при морфологічному дослідженні, у хворих морфологічно верифікований світлоклітинний нирковоклітинний рак (pT1-2acN0M0R0G1-3), в одному випадку – верифікована ангиоліптома нирки.

Наведені нами випадки, з певною часткою достовірності, дозволяють нам рекомендувати переваги даної хірургічної методики та використання передопераційної рентгеноваскулярної емболізації.

При використанні описаного вище алгоритму теплова ішемія, зі всіма можливими ризиками та наслідками стає недоцільною. Також недоцільною є інтраопераційна оцінка хірургічних кордонів з використанням сіто-діагностики, беручи до уваги, що при даній методиці, кордони резекції встановлюються заздалегідь, а не інтраопераційно, що мінімізує наявність позитивних «хірургічних країв». Слід також зазначи-

ти, що, враховуючи ретроперітонеоскопічний доступ, у хворих після операції був практично відсутній больовий синдром, пацієнти потребували введення НПЗС тільки у першу добу. Незважаючи на те, що на результати лікування це ускладнення особливого впливу не робить, слід зазначити, що практично відсутня можливість виникнення так званих «троакарних» кил.

Висновок. За попередніми даними, використання суперселективної рентгеноваскулярної емболізації та інтраопераційної флуоресцентної візуалізації у хірургічному лікуванні локалізованого раку нирки у порівнянні зі «стандартним» методом хірургічного лікування має переваги. Автори даної роботи вбачають перспективність продовження вивчення та впровадження запропонованого алгоритму обстеження та лікування хворих на локальний рак нирки.

Список літератури

1. European Network of Cancer Registries. Eurocim version 4.0. European incidence database V2.3, 730 entity dictionary. Lyon, 2001.
2. Lipworth L., Tarone R.E., McLaughlin J.K. The epidemiology of renal cell carcinoma. *J Urol*. 2006. Vol. 176. P. 2353–2358. doi: 10.1016/j.juro.2006.07.130.
3. Horan J.J., Robertson C.N., Choyke P.L. et al. The detection of renal carcinoma extension into the renal vein and inferior vena cava: a prospective comparison of venocavagraphy and magnetic resonance imaging. *J. Urol*. 1989. Vol. 142. P. 943–948. doi: 10.1016/s0022-5347(17)38948-6.
4. Jia Z., Li X.S., Zhang C.J., Yang K.W., Peng D., Yang J.H., Ding C.M., Xi C.G., He Z.S., Zhou L.Q. The impact to operation safety of preoperative renal artery embolization for management of diametere i10 cm renal cell carcinoma. *Chinese journal of surgery*. 2017. Vol. 155, No. 10. P. 738–741. doi: 10.3760/cma.j.issn.0529-5815.2017.10.004.
5. Provenza G., Sparagna A., Cunsolo G.V., Tierno S.M., Centanini F., Bellotti C., Mezzetti G. Renal artery embolization in a gross kidney neoplasm. Case report. *G Chir*. 2013. Vol. 34, No. 9–10. P. 263–266.
6. Heng L.S., Shih C.C., Ming K.L., Chen-Han W.W., Chun C.H., Yuk M.T., Chiu C.C., Ming C.L., Hong J.Y. Balloon occlusion of the renal artery in laparoscopic partial nephrectomy. *Int J Urol*. 2008. Vol. 15, No. 11. P. 967–970. doi: 10.1111/j.1442-2042.2008.02158.x.
7. Lin P.H., Terramani T.T., Bush R.L., Keane T.E., Moore R.G., Lumsden A.B. Concomitant intraoperative renal artery embolization and resection of complex renal carcinoma. *J Vascular Surgery*. 2003. Vol. 38, No. 3. P. 446–450.
8. Kalman D., Varenhorst E. The role of arterial embolization in renal cell carcinoma. *Scand J Urol Nephrol*. 1999. Vol. 33, No. 3. P. 162–170.
9. Bakal C.W., Cynamon J., Lakritz P.S., Sprayregen S. Value of preoperative renal artery embolization in reducing blood transfusion requirements during nephrectomy for renal cell carcinoma. *J Vasc Interv Radiol*. 1993. Vol. 4, No. 6. P. 727–731.
10. Yamasaki T., Tamada S., Kato M., Otoshi T., Tanaka H., Iguchi T., Nakatani T. Near infrared fluorescence imaging system for laparoscopic partial nephrectomy. *Can J Urol*. 2018. Vol. 25, No. 6. P. 9606–9613.
11. Ferroni M.C., Sentell K., Abaza R. Current Role and Indications for the Use of Indocyanine Green in Robot-assisted Urologic Surgery. *Eur Urol Focus*. 2018. Vol. 4, No. 5. P. 648–651. doi: 10.1016/j.euf.2018.07.009.
12. Hekman M.C.H., Rijpkema M., Langenhuijsena J.F., Boerman O.C., Oosterwijk E., Mulders P.F.A. Intraoperative Imaging Techniques to Support Complete Tumor Resection in Partial Nephrectomy. *Eur Urol Focus*. 2018. Vol. 4, No. 6. P. 960–968. doi: 10.1016/j.euf.2017.04.008.

13. Bjurlin M.A., McClintock T.R., Stifelman M.D. Near-infrared fluorescence imaging with intraoperative administration of indocyanine green for robotic partial nephrectomy. *Curr Urol Rep.* 2015. Vol. 16, No. 4. P. 20. doi: 10.1007/s11934-015-0495-9.
14. Mitsui Y., Shiina H., Arichi N. et al. Indocyanine green (ICG)-based fluorescence navigation system for discrimination of kidney cancer from normal parenchyma: application during partial nephrectomy. *Int Urol Nephrol.* 2012. Vol. 44, No. 3. P. 753–759. doi: 10.1007/s11255-011-0120-x.
15. Popov S.V., Guseinov R.G., Martov A.G., Muratov T.M. Biomarkers of acute hypoxia-reoxygenation injury to nercycites during laparoscopic resection of renal parenchyma. *Urologia.* 2017. Vol. 6. P. 120–125.
16. Volpe A., Blute M.L., Ficarra V. Renal Ischemia and Function After Partial Nephrectomy: A Collaborative Review of the Literature. *European Urology.* 2015. Vol. 68, No. 1. P. 61–74. doi: 10.1016/j.eururo.2015.01.025.
17. Dindo D., Demartines N., Clavien P.A. Classification of surgical complications: a new proposal with evaluation in a cohort of 6336 patients and results of a survey. *Ann. Surg.* 2004. Vol. 240, No. 2. P. 205–213. doi: 10.1097/01.sla.0000133083.54934.ae.

References

1. European Network of Cancer Registries. Eurocim version 4.0. European incidence database V2.3, 730 entity dictionary. (2001). Lyon.
2. Lipworth, L., Tarone, R.E., & McLaughlin, J.K. (2006). The epidemiology of renal cell carcinoma. *J Urol., Vol. 176*, 2353–2358. doi: 10.1016/j.juro.2006.07.130.
3. Horan, J.J., Robertson, C.N., Choyke, P.L. et al. (1989). The detection of renal carcinoma extension into the renal vein and inferior vena cava: a prospective comparison of venocavagraphy and magnetic resonance imaging. *J. Urol., Vol. 142*, 943–948. doi: 10.1016/s0022-5347(17)38948-6.
4. Jia, Z., Li, X.S., Zhang, C.J., Yang, K.W., Peng, D., Yang, J.H., Ding, C.M., Xi, C.G., He, Z.S., & Zhou, L.Q. (2017). The impact to operation safety of preoperative renal artery embolization for management of diametere i10 cm renal cell carcinoma. *Chinese journal of surgery, Vol. 155, 10*, 738–741. doi: 10.3760/cma.j.issn.0529-5815.2017.10.004.
5. Provenza, G., Sparagna, A., Cunsolo, G.V., Tierno, S.M., Centanini, F., Bellotti, C., & Mezzetti, G. (2013). Renal artery embolization in a gross kidney neoplasm. Case report. *G Chir., Vol. 34, 9–10*, 263–266.
6. Heng, L.S., Shih, C.C., Ming, K.L., Chen-Han, W.W., Chun, C.H., Yuk, M.T., Chiu, C.C., Ming, C.L., & Hong, J.Y. (2008). Balloon occlusion of the renal artery in laparoscopic partial nephrectomy. *Int J Urol., Vol. 15, 11*, 967–970. doi: 10.1111/j.1442-2042.2008.02158.x.
7. Lin, P.H., Terramani, T.T., Bush, R.L., Keane, T.E., Moore, R.G., & Lumsden, A.B. (2003). Concomitant intraoperative renal artery embolization and resection of complex renal carcinoma. *J Vascular Surgery, Vol. 38, 3*, 446–450.
8. Kalman, D., & Varenhorst, E. (1999). The role of arterial embolization in renal cell carcinoma. *Scand J Urol Nephrol., Vol. 33, 3*, 162–170.
9. Bakal, C.W., Cynamon, J., Lakritz, P.S., & Sprayregen, S. (1993). Value of preoperative renal artery embolization in reducing blood transfusion requirements during nephrectomy for renal cell carcinoma. *J Vasc Interv Radiol., Vol. 4, 6*, 727–731.
10. Yamasaki, T., Tamada, S., Kato, M., Otoshi, T., Tanaka, H., Iguchi, T., & Nakatani, T. (2018). Near infrared fluorescence imaging system for laparoscopic partial nephrectomy. *Can J Urol., Vol. 25, 6*, 9606–9613.
11. Ferroni, M.C., Sentell, K., & Abaza, R. (2018). Current Role and Indications for the Use of Indocyanine Green in Robot-assisted Urologic Surgery. *Eur Urol Focus, Vol. 4, 5*, 648–651. doi: 10.1016/j.euf.2018.07.009.
12. Hekman, M.C.H., Rijpkemab, M., Langenhuijsena, J.F., Boermanb, O.C., Oosterwijk, E., & Muldersa, P.F.A. (2018). Intraoperative Imaging Techniques to Support Complete Tumor Resection in Partial Nephrectomy. *Eur Urol Focus, Vol. 4, 6*, 960–968. doi: 10.1016/j.euf.2017.04.008.
13. Bjurlin, M.A., McClintock, T.R., & Stifelman, M.D. (2015). Near-infrared fluorescence imaging with intraoperative administration of indocyanine green for robotic partial nephrectomy. *Curr Urol Rep., Vol. 16, 4*, 20. doi: 10.1007/s11934-015-0495-9.

14. Mitsui, Y., Shiina, H., Arichi, N. et al. (2012). Indocyanine green (ICG)-based fluorescence navigation system for discrimination of kidney cancer from normal parenchyma: application during partial nephrectomy. *Int Urol Nephrol.*, Vol. 44, 3, 753–759. doi: 10.1007/s11255-011-0120-x.

15. Popov, S.V., Guseinov, R.G., Martov, A.G., & Muratov, T.M. (2017). Biomarkers of acute hypoxia-reoxygenation injury to pericytes during laparoscopic resection of renal parenchyma. *Urologiia*, Vol. 6, 120–125.

16. Volpe, A., Blute, M.L., & Ficarra, V. (2015). Renal Ischemia and Function After Partial Nephrectomy: A Collaborative Review of the Literature. *European Urology*, Vol. 68, 1, 61–74. doi: 10.1016/j.eururo.2015.01.025.

17. Dindo, D., Demartines, N., & Clavien, P.A. (2004). Classification of surgical complications: a new proposal with evaluation in a cohort of 6336 patients and results of a survey. *Ann. Surg.*, Vol. 240, 2, 205–213. doi: 10.1097/01.sla.0000133083.54934.ae.

Реферат

СЕЛЕКТИВНАЯ ЭМБОЛИЗАЦИЯ И ФЛУОРЕСЦЕНТНАЯ ВИЗУАЛИЗАЦИЯ ПОЧЕЧНЫХ СОСУДОВ ПРИ РЕТРОПЕРИТОНЕОСКОПИЧЕСКОЙ РЕЗЕКЦИИ У БОЛЬНЫХ С ЛОКАЛИЗОВАННЫМ РАКОМ ПОЧКИ

Ю.В. Думанский, А.М. Дьяченко,
С.А. Решетняк

12 больным с локальным почечноклеточным раком почки выполнена ретроперитонеоскопическая резекция почки (ZERO ischemia) с использованием интраоперационной флуоресцентной визуализации в режиме инфракрасной области спектра с помощью индоцианина зеленого (Indocyanine green). На предоперационном этапе больным выполнялась суперселективная рентгеноваскулярная эмболизация. 66% пациентов были женского пола, 34% – мужского. Средний возраст больных составил 54,3 года.

Во время проведения операций осложнений не зарегистрировано. В раннем послеоперационном периоде было два осложнения. В одном случае у больного в первые п/о сутки после выполненной ретроперитонеоскопической полюсной резекции почки с ушиванием чашечно-лоханочной системы отмечена обильная гематурия. Указанное осложнение в дальнейшем копировалось консервативно. Во втором случае после выполненной ретроперитонеоскопической фронтальной резекции почки отмечено формирование наружного мочевого свища. Указанное осложнение не требовало хирургической коррекции и копировалось консервативно на седьмые п/о сутки.

Время операции составило в среднем – 89 минут (54 мин. – 124 мин.). Уровень интраоперационной кровопотери в среднем 70 мл (от 20 до 200 мл). Время нахождения в стационаре в среднем составило 3,9 дня. В 11 случаях, при мор-

Summary

X-RAY SELECTIVE EMBOLIZATION AND FLUORESCENCE IMAGING OF RENAL VESSELS WITH RETROPERITONEOSCOPIC RESECTION IN PATIENTS WITH LOCALIZED KIDNEY CANCER

U.V. Dumanskiy, A.M. Diachenko,
S.A. Reshetniak

12 patients with local renal cell carcinoma of the kidney underwent retroperitoneoscopic resection of the kidney (ZERO ischemia) using intraoperative fluorescence imaging in the infrared region using Indocyanine green. At the preoperative stage, patients underwent super-selective x-ray vascular embolization.

66% of the patients were female, 34% – male. The average age of patients was 54, 3 years.

During operations, complications are not registered. There were two complications in the early postoperative period. In one case, the patient in the first day after the performed retroperitoneoscopic pole resection of the kidney with suturing of the pyelocaliceal system noted abundant hematuria. The indicated complications were subsequently stopped conservatively. In the second case, after the performed retroperitoneoscopic frontal resection of the kidney, the formation of an external urinary fistula is noted. The indicated complications did not require surgical correction and was stopped conservatively on the seventh postoperative day.

The operation time averaged 89 minutes (54 minutes – 124 minutes). The level of intraoperative blood loss is an average of 70 ml. (from 20 to 200 ml). The average hospital stay was 3,9 days. In 11 cases, in a morphological study in patients, clear cell renal cell carcinoma (pT1-2acN0M0R0G1-3) was verified, in one case – kidney angioliipoma was verified.

Keywords: localized kidney cancer, retroperitoneoscopic kidney resection, indocyanine

фологическом исследовании у больных верифицирован светлоклеточный почечноклеточный рак (pT1-2acN0M0R0G1-3)., в одном случае верифицирована ангиолипома почки.

Ключевые слова: локализованный рак почки, ретроперитонеоскопическая резекция почки, индоцианин зеленый, суперселективная рентгеноваскулярная эмболизация сосудов почки.

green, superselective X-ray vascular embolization of the kidney.

Адреса для листування

С.О. Решетняк

E-mail: rewetnyak2011@gmail.com