

# MORPHOLOGIA

## МОРФОЛОГІЯ

2016 • Том 10 • Номер 1

Науковий фаховий електронний журнал Всеукраїнської громадської організації  
„Наукове товариство анатомів, гістологів, ембріологів і топографоанатомів України”  
Періодичність видання – 4 рази на рік

Засновники:

Наукове товариство анатомів, гістологів, ембріологів і топографоанатомів України  
ДЗ «Дніпропетровська медична академія Міністерства охорони здоров'я України»

### Індексація журналу:

«Directory of Open Access Journals» (<http://www.doaj.org>)

«NLM Catalog – US National Library of Medicine» (<http://www.ncbi.nlm.nih.gov/nlmcatalog>)

«Medical Journals Links» (<http://www.medical-journals-links.com>)

«CiteFactor Academic Scientific Journals» (<http://www.citefactor.org>)

«Index Copernicus» (<http://journals.indexcopernicus.com/form/login.php>)

Міжнародна наукометрична база «Російський індекс научного цитування» (<http://elibrary.ru>)

**Поточний імпакт-фактор – 0,143**

Атестований як періодичне електронне наукове видання в галузі медичних наук і включений до **Переліку наукових фахових видань України**, в яких можуть публікуватися основні результати дисертаційних робіт (Наказ Міністерства освіти і науки України від 10.10.2013 р. № 1411).

Свідоцтво про державну реєстрацію № 26 від 25.04.2014 р.

### Головний редактор

Дзяк Г.В.

### Відповідальний редактор

Твердохліб І.В.

### Учений секретар

Потоцька О.Ю.

### Редакційна колегія

Грабовий О.М., Інджикулян А.А., Кактурський Л.В., Стеченко Л.О., Туманський В.О.,  
Чайковський Ю.Б., Черкасов В.Г., Шпонька І.С.

### Редакційна рада

Азізова Ф.Х., Волков К.С., Волошин М.А., Гарець В.І., Геращенко С.Б., Головацький А.С., Гумінський Ю.Й., Гунас І.В., Задніпрський І.В., Кір'якулов Г.С., Луцик О.Д., Мельник Н.О., Мішалов В.Д., Мніхович М.В., Наджимутдінова Д.К., Пикалюк В.С., Тешаєв О.Р., Троценко Б.В., Тухтаєв К.Р., Шевченко О.О., Шепітько В.І.

### Редакція

Петрук Н.С. (секретар редакції), Іванченко М.В., Лапсарь Г.С., Шевченко К.М.

Оглядіві, проблемні й оригінальні статті рецензуються. Журнал публікує наукові роботи морфологів, а також результати морфологічних досліджень фахівців інших спеціальностей.

Видається і рекомендується для вільного поширення мережею Internet згідно з рішенням вченої ради ДЗ «Дніпропетровська медична академія МОЗ України» (протокол № 9 від 31 березня 2016 року).

Підписано до друку 1.04.2016 р. Умовн. друк. арк. 17.

Адреса редакції: 49005, м. Дніпропетровськ, вул. Севастопольська, 19, редакція журналу „Morphologia”.  
Тел.: 0974584284. E-mail: [ivt-08@mail.ru](mailto:ivt-08@mail.ru); [j.morphology.dp@gmail.com](mailto:j.morphology.dp@gmail.com).

**А.А.Нефедов  
В.И.Мамчур  
И.В.Твердохлеб**

ГУ «Днепропетровская  
медицинская академия МЗ  
Украины»

**Ключевые слова:** экспериментальный аллергический энцефаломиелит, фронтальная кора, гиппокамп, ультраструктурные изменения.

Надійшла: 26.01.2016

Прийнята: 14.02.2016

УДК: 616.831:611.813:616 – 091:616.832 – 004.2 – 092.9

## **ОСОБЕННОСТИ УЛЬТРАСТРУКТУРЫ ФРОНТАЛЬНОЙ КОРЫ И ГИППОКАМПА КРЫС В УСЛОВИЯХ ЭКСПЕРИМЕН- ТАЛЬНОГО АЛЛЕРГИЧЕСКОГО ЭНЦЕ- ФАЛОМИЕЛИТА**

*Исследование проведено в рамках научно-исследовательской работы «Экспериментально-теоретическое обоснование особенностей обезболивающей и нейропротективной медикаментозной терапии в условиях моделируемой патологии» (номер государственной регистрации 0104U006269).*

**Реферат.** Целью работы было определение степени изменений ультраструктуры фронтальной коры и гиппокампа крыс в условиях экспериментального аллергического энцефаломиелита. Установлено, что данная патология способствует формированию очагов демиелинизации и аксональной дегенерации, вызывая апоптоз нейроцитов коры головного мозга, диссеминированный перинеурональный отек фронтальной коры, нарушение структуры большинства ее аксо-соматических синапсов, демиелинизацию нервных проводников с признаками фрагментации нейрофибрилл. В гиппокампе регистрируется состояние апоптоза нейроцитов, или признаки некробиотических изменений с нарушением структуры митохондрий, отсутствие характерной нейрофиламентной организации миелиновых нервных волокон, признаки некробиотических изменений перичитов в составе стенок венул, окруженных значительными по площади участками периваскулярного отека.

**Morphologia.** – 2016. – Т. 10, № 1. – С. 54-61.

© А.А.Нефедов, В.И.Мамчур, И.В.Твердохлеб, 2016

✉ nefedov2406@gmail.com

**Nefodov A.A., Mamchur V.I., Tverdokhle I.V. The peculiarities of the ultrastructure of frontal cortex and hippocampus of rats in conditions of experimental allergic encephalomyelitis.**

**ABSTRACT. Background.** Multiple sclerosis refers to the demyelinating diseases of the nervous system, in which the main pathological changes develop in the white matter and are characterized by disintegration of myelin sheaths of conductive systems in different parts of the brain and spinal cord. **Objective.** To assess the degree of ultrastructural changes of frontal cortex and hippocampus of rats in conditions of experimental allergic encephalomyelitis. **Methods.** The research was conducted on 14 white rats divided randomly in 2 groups: group 1 – intact animals; group 2 – rats with experimental allergic encephalomyelitis. Experimental allergic encephalomyelitis was induced in 8 animals of the experimental group single subcutaneous inoculation encephalitogenic mixture in full adjuvant of Freynd at the rate of 100 mg homogenate of homologous spinal cord, 0.2 ml puff (the content of killed mycobacteria 5 mg/ml) and 0.2 ml of physiological solution on the animal. Transmission electron microscopy was performed on the 14th day of encephalitogenic mixture administration. **Results.** In the frontal cortex and hippocampus experimental allergic encephalomyelitis induces apoptosis of the neurocytes with disruption of the structure of mitochondria (increase in size, the fragmentation of the outer membrane, destruction of cristae), disseminated perineuronal edema of the brain substance, violation of the structure of most axo-somatic synapses, the demyelination of nerve conductors with signs of fragmentation of neurofibril. **Conclusion.** The single subcutaneous inoculation of encephalitogenic mixture in full adjuvant of Freynd leads to the development of multifocal demyelination and axonal degeneration in the hippocampus and frontal cortex of experimental animals.

**Key words:** experimental allergic encephalomyelitis, frontal cortex, hippocampus, ultrastructural changes.

### **Citation:**

Nefodov AA, Mamchur VI, Tverdokhleb IV. [The peculiarities of the ultrastructure of frontal cortex and hippocampus of rats in conditions of experimental allergic encephalomyelitis]. *Morphologia.* 2016;10(1):54-61. Russian.

### **Введение**

Рассеянный склероз (РС) относится к демиелинизирующим заболеваниям нервной сис-

темы, при которых основные патоморфологические изменения развиваются в белом веществе и характеризуются распадом миелиновых оболоч-

чек проводниковых систем в различных отделах головного и спинного мозга. Наиболее часто они локализируются в боковых и задних столбах спинного мозга, в области моста, мозжечке и зрительных нервах. Поражаются, главным образом, эволюционно молодые нервные структуры – пирамидные проводники, задние столбы спинного мозга, волокна зрительного нерва. Вокруг очагов демиелинизации и аксональной дегенерации, которые являются основными патоморфологическими изменениями при рассеянном склерозе, выявляется перифокальный отек мозгового вещества, в развитии которого играют роль медиаторы воспаления, а также сосудистые реакции [1, 2].

Мультифокальная демиелинизация при рассеянном склерозе является правилом, однако вопрос о наиболее ранних изменениях, предшествующих демиелинизации, остается дискуссионным. Патоморфологические изменения при РС проходят три стадии развития. Первая стадия – очаговый распад миелина, обнажение осевого цилиндра на фоне умеренного отека и гиперемии нервной ткани; вторая – очищение дефекта от продуктов распада миелина глиальными и плазматическими клетками. В течение первых двух стадий нарушается проводимость нервных импульсов по аксонам, что определяет развитие в клинической картине тех или иных патологических симптомов. Третья стадия заключается в склерозировании дефекта миелиновой оболочки за счет пролиферации глиальных элементов – астроцитов и гистиоцитов. С течением времени процесс распада и склероза распространяется с оболочек на осевой цилиндр, что обуславливает постепенное углубление патологических симптомов [1, 3].

В основе подобных изменений лежит каскад иммуно-патологических реакций, приводящих к разрушению миелина в острой стадии процесса и формированию очагов склероза при хроническом течении заболевания [4, 5].

С учетом современных представлений о патогенетических механизмах развития мультифокальной демиелинизации при рассеянном склерозе, представляется целесообразным провести анализ изменений ультраструктуры образований мозга в условиях экспериментального эквивалента РС.

#### **Цель**

Оценить степень ультраструктурных изменений фронтальной коры и гиппокампа крыс в условиях экспериментального аллергического энцефаломиелита (ЭАЭ).

#### **Материалы и методы**

Исследования проведены на 14 белых крысах-самцах линии Вистар массой 200-220 г, шесть из которых (n=6) составляли группу интактного контроля.

До начала выполнения работ комиссией по

вопросам биоэтики утвержден протокол предстоящих исследований. Согласно требованиям GLP и Европейской конвенции о защите позвоночных животных, которые используются для опытных и других целей, согласованы все процедуры, связанные с содержанием животных, гуманным обращением с ними и их использованием в эксперименте.

Животных содержали в стандартных условиях со световым режимом день – ночь 12 час/12 час при температуре воздуха 20 – 22<sup>0</sup> С со свободным доступом к воде и пище. ЭАЭ индуцировали у 8 животных опытной группы однократной подкожной инокуляцией энцефалитогенной смеси (ЭГС) в полном адьюванте Фрейнда (ПАФ) из расчета 100 мг гомогената гомологичного спинного мозга; 0,2 мл ПАФ (содержание убитых микобактерий 5 мг/мл) и 0,2 мл физиологического раствора на животное. ЭГС вводили в основание хвоста под легким эфирным наркозом в объеме 0,4 мл [6].

О формировании экспериментального аллергического энцефаломиелита у животных опытной группы судили по развитию у них неврологических нарушений, оцениваемых путем определения клинического и кумулятивного индекса ЭАЭ [7].

Для ультраструктурного исследования образцы гиппокампа и коры головного мозга в течение 3-4 часов фиксировали при +2<sup>0</sup>С в 2,5% растворе глутаральдегида на 0,2 М фосфатном буфере (рН 7,3). Дальнейшая фиксация проводилась в 1% забуференом (рН 7,4) растворе тетраоксида осмия («SPI», США) в течение 1 часа. Обезвоживание образцов тканей проводили в спиртах возрастающей концентрации и завершали тремя сменами пропиленоксида. Для изготовления эпоксидных блоков использовали композицию Епон-812 («SPI-Pon™ 812 Epoxy Embedding Kit», США). Перед приготовлением ультратонких срезов предварительно проводили анализ полутонких срезов методом световой микроскопии. Изготовление ультратонких срезов толщиной 60-80 нм проводили ультрамикротомом УМТП-6 М («SELMIT», Украина) с последующим их размещением на опорных сетках (Mesh Regular Grid 200). Двойное контрастирование осуществляли 2% водным раствором уранилацетата в течение 15 мин при температуре +37<sup>0</sup>С с последующей импрегнацией раствором цитрата свинца по методу Рейнольдса в течение 30 мин [8]. Исследования проводили с использованием трансмиссионного электронного микроскопа ПЭМ-100-01 («SELMIT», Украина) при напряжении ускорения 70-75кВ и первичных увеличениях от 4000 до 20000 по стандартной схеме. Подготовку материала для ультраструктурного анализа осуществляли согласно общепринятым стандартам [9, 10]. Оценку ультраструктурных изменений проводили по анализу особенно-

стей изменений нейронального, глиального и компонентов микроциркуляторного русла гиппокампа и коры больших полушарий головного мозга.

#### Результаты и их обсуждение

Анализ особенностей ультраструктуры фронтальной коры и гиппокампа крыс с моделированным аллергическим энцефаломиелитом позволил установить ряд изменений со стороны нейронального, глиального и компонентов микроциркуляторного русла этих образований головного мозга.

Установлено, что в условиях ЭАЭ цитоархитектоника фронтальной коры в целом была сохранена. Наблюдалось умеренное количество апоптотически измененных нейроцитов 2-го и 3-

го слоев коры. В пирамидных нейронах ядра деформированы. Цитоплазма насыщена канальцами и цистернами комплекса Гольджи, в которых выявлялось значительное количество аутофаголизосом, содержащих в своем составе липопротеиновые включения. Канальцы гранулярного эндоплазматического ретикулума дезорганизованы и гомогенизированы, агранулярного – расширены. Многие митохондрии – с размытыми профилями и признаками кристолизиса. Встречались фрагментированные отростки нейронов, вокруг которых регистрировались участки перинейронального отека фронтальной коры, имеющего диссеминированный характер. Отмечалось нарушение структуры большинства аксо-соматических синапсов (рис. 1).

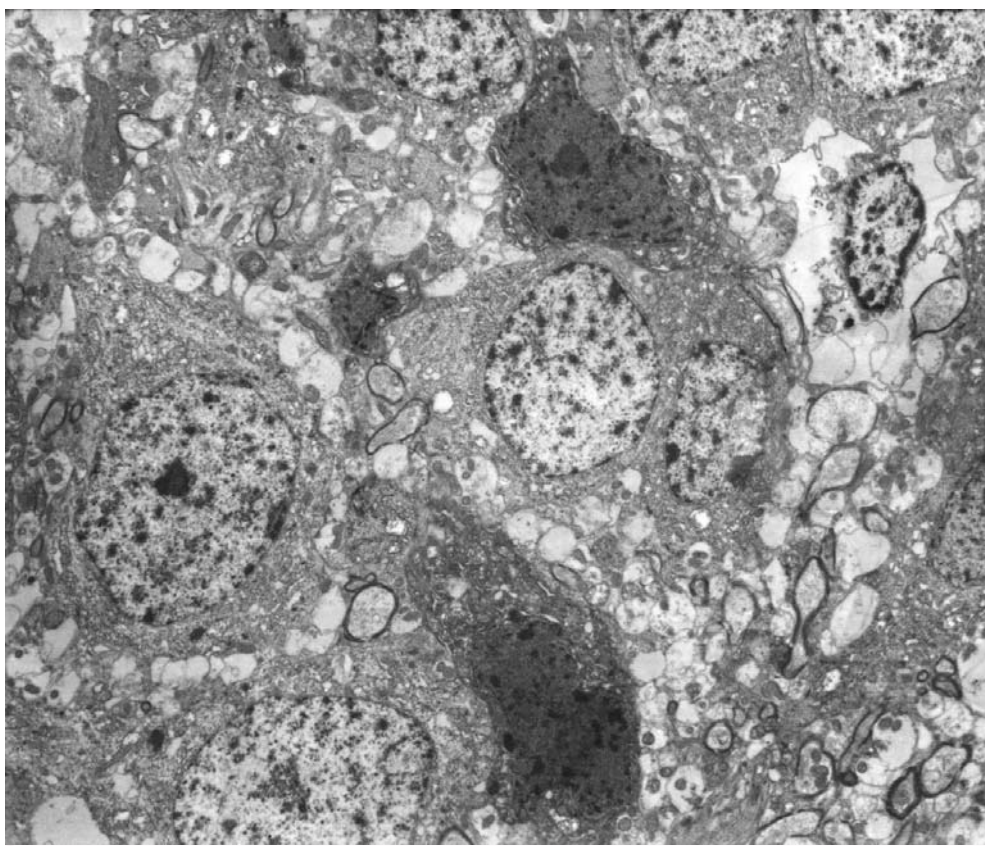


Рис. 1. Фронтальная кора крысы с ЭАЭ. Электронограмма.  $\times 4000$ .

Отростки астроцитов, прилежащие к стенкам гемокapилляров, имели расширенные профили и частично лизированную цитоплазму. В некоторых из них – скопления аутофаголизосом, фрагменты поврежденного гранулярного эндоплазматического ретикулума. Плазматическая мембрана, ограничивающая астроцитарные отростки, выявлялась непрерывной, разрыхленной, набухшей. Часто обнаруживались клеточные скопления астроцитов с микроглиями. Микроглиальные клетки имели амeboидную форму, с цитоплазмой повышенной электронной плотно-

сти за счет гипертрофированного комплекса Гольджи, значительных размеров аутофаголизосом и плотных митохондрий. Гиалоплазма насыщена рибосомами, полисомами, расширенными элементами агранулярного эндоплазматического ретикулума. Ядра с высоким содержанием эухроматина. На удалении от гемокapилляров обычно обнаруживались олигодендроциты с частично лизированной цитоплазмой. В составе ядер периферические участки хроматина имели нечеткие контуры и представлены гомогенными массами, указывающими на начальные

стадии кариолизиса. Отростки астроцитов и олигодендроцитов в своей цитоплазме содержали гранулы липопротеинов и имели разрыхленные

либо расслоенные плазматические мембраны (рис. 2).

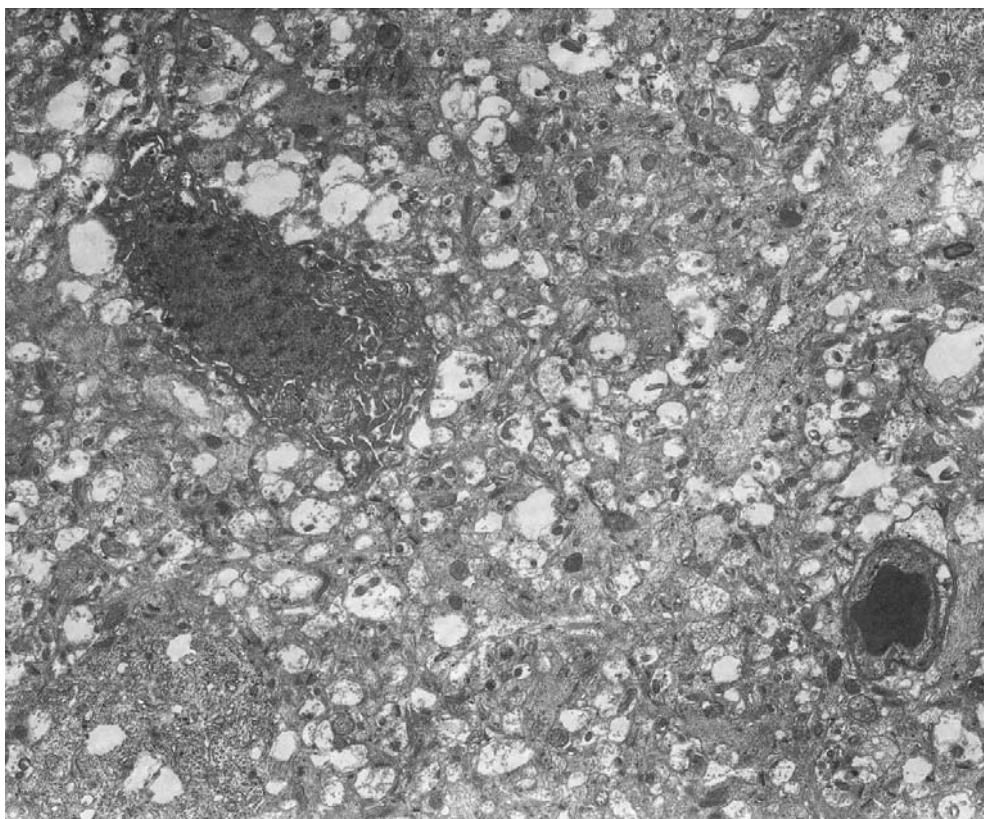


Рис. 2. Фронтальная кора крысы с ЭАЭ. Электронограмма.  $\times 5000$ .

Дезорганизованными в подавляющем большинстве случаев обнаруживались миелинизированные волокна. Их аксоплазма вмещала коагуляты, участки лизиса, завитки мезаксона. Многие волокна демиелинизированы, с признаками фрагментации нейрофибрилл. Большинство локусов демиелинизации волокон располагались вблизи микрососудов (рис. 3).

Просветы гемокапилляров коры были сужены и деформированы, содержали дезорганизованные эритроциты. В большинстве наблюдений плазматические мембраны эритроцитов – с существенными повреждениями, разрыхлены. Перициты в непосредственной близости к описанным участкам эндотелиальных клеток имеют сниженную электронную плотность и своими поврежденными кортикальными слоями объединены с гомогенными массами утолщенных и разрыхленных базальных мембран. Цитоплазма эндотелиальных клеток в зоне органелл сохраняла типичную для нее структуру, однако большинство участков люминальной и базальной частей плазматической мембраны разрыхлены. На люминальной поверхности эндотелиоцитов обнаруживается волнообразной формы рельеф со

значительными инвагинациями в форме кавеол. Цитоплазма базальной части эндотелиальных клеток содержала нечеткие профили единичных митохондрий и рибосом. Ядра таких эндотелиальных клеток увеличены, наполнены значительной массой гетерохроматина, содержали дезорганизованное ядрышко. Мембраны кариотеки по периметру ядра имели локусы разрыхлений.

Вокруг артериол и венул наблюдаются обширные зоны периваскулярного отека. Просветы посткапиллярных венул неравномерно расширены, полнокровны, с проявлениями стаза форменных элементов, а также признаками лимфоидной периваскулярной инфильтрации. Мелкие инфильтраты распределены в ткани коры диффузно и часто содержат микроглиоциты (рис. 4).

Показано, что нарушения ультраструктуры нейронов гиппокампа имели диффузный характер. Часть нейроцитов – с признаками некробиотических изменений или в состоянии апоптоза. В нейронах с явлениями хроматолиза – набухание и вакуолизация цистерн пластинчатого аппарата, часто с деформацией цистерн и их фрагментацией. Вблизи – повышенное количество лизосом

различной степени зрелости, мультивезикулярных телец и мелких осмиофильных включений. Структура митохондрий в нейронах с умеренным повреждением нарушена по вакуолярно-литическому типу. Большинство митохондрий увеличены в размерах, имели фрагментирован-

ную наружную мембрану, разрушенные кристы и электронно-прозрачный матрикс. Незначительная часть митохондрий – с относительно сохранными кристами, небольших размеров. Отмечалась резкая фрагментация нейрофибрилл.

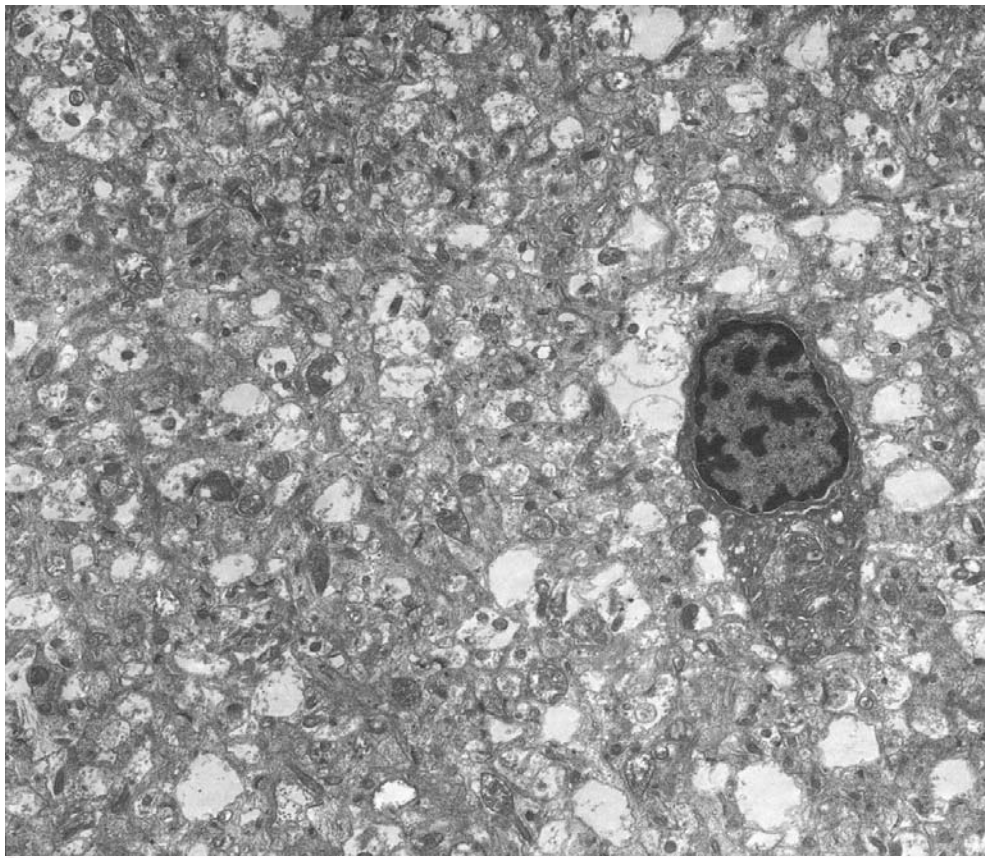


Рис. 3. Фронтальная кора крысы с ЭАЭ. Электронограмма.  $\times 6000$ .

Цитоплазма и ядра астроцитов – умеренной электронной плотности, с уменьшением наполнения эндоплазматическим ретикуломом гранулярного типа, рибосомами, полисомами, митохондриями с признаками кристолитического типа, мелкозернистой гиалоплазмой. Канальцы агранулярного эндоплазматического ретикулума расширены и частично заполнены электронноплотными массами неоднородной консистенции. Отростки астроцитов наполнены мелкозернистой гиалоплазмой, рибосомами, митохондриями. Ядра содержали умеренное количество хроматина.

В большинстве миелиновых нервных волокон отсутствовала характерная нейрофиламентозная организация отростков нейронов, митохондрии не обнаруживались. Аксоплазма содержала большие по объему коагуляты и участки лизиса. Аксолема зачастую фрагментирована, отечна, на значительном протяжении отделена от внутренней поверхности миелиновой оболочки

варьирующими по ширине щелевидными пространствами. Дегенеративные изменения миелинизированных отростков имели мозаичный характер (рис. 5).

Просветы гемокапилляров сужены, в плазме крови – диффузно расположенные электронноплотные хлопьевидные массы либо деформированные эритроциты. Цитоплазма эндотелиальных клеток имела среднюю электронную плотность. В участках цитоплазмы, прилегающей к кариотеке, обнаруживались в значительных количествах рибосомы, полисомы и митохондрии очень малых размеров. Часто митохондриальные мембраны – без четких контуров, разрыхлены. Ядра артериол и венул – неправильной формы, заполнены преимущественно гетерохроматином. Цитоплазма эндотелиальных клеток вблизи базальной мембраны микрососудов содержала значительное количество микровезикул, которые часто находятся в контакте с плазмолеммой.

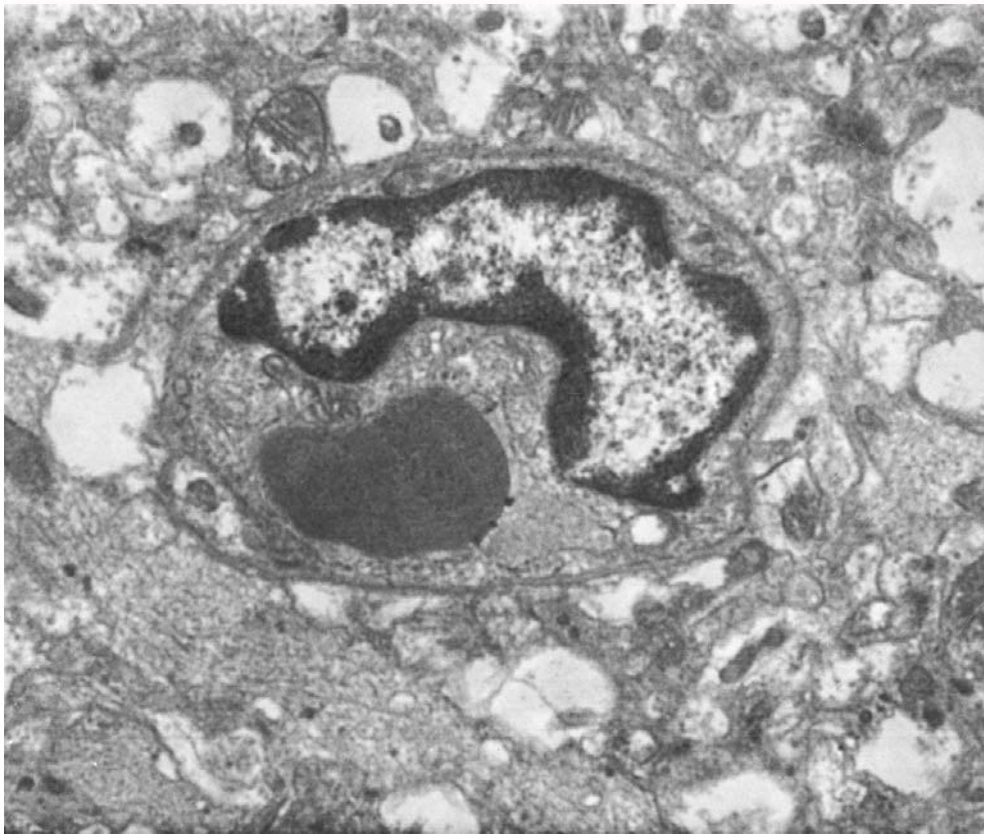

Рис. 4. Фронтальная кора крысы с ЭАЭ. Электронограмма. ×8000.

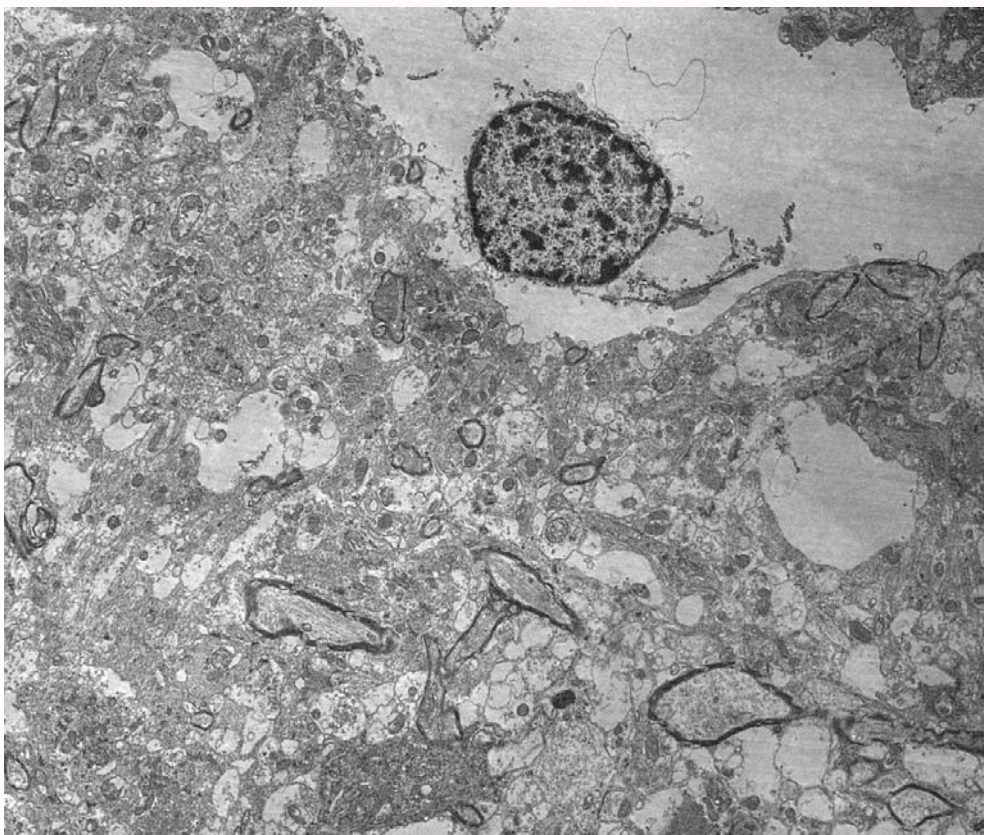


Рис. 5. Гиппокамп крысы с ЭАЭ. Электронограмма. ×5000.

Между четко контурированной базальной мембраной гемокпилляров и участками плазматической мембраны базальной части цитоплазмы эндотелиальных клеток выявлялась узкой электронно-светлой прослойкой субэндотелиальный слой. Перипиты в составе стенок венул часто имели признаки некробиотических изменений.

Вокруг венул наблюдались значительные по площади участки периваскулярного отека. Просветы – с проявлениями стаза, регистрировалась значительная лимфоидная периваскулярная инфильтрация, имеющая диффузный характер (рис. 6).

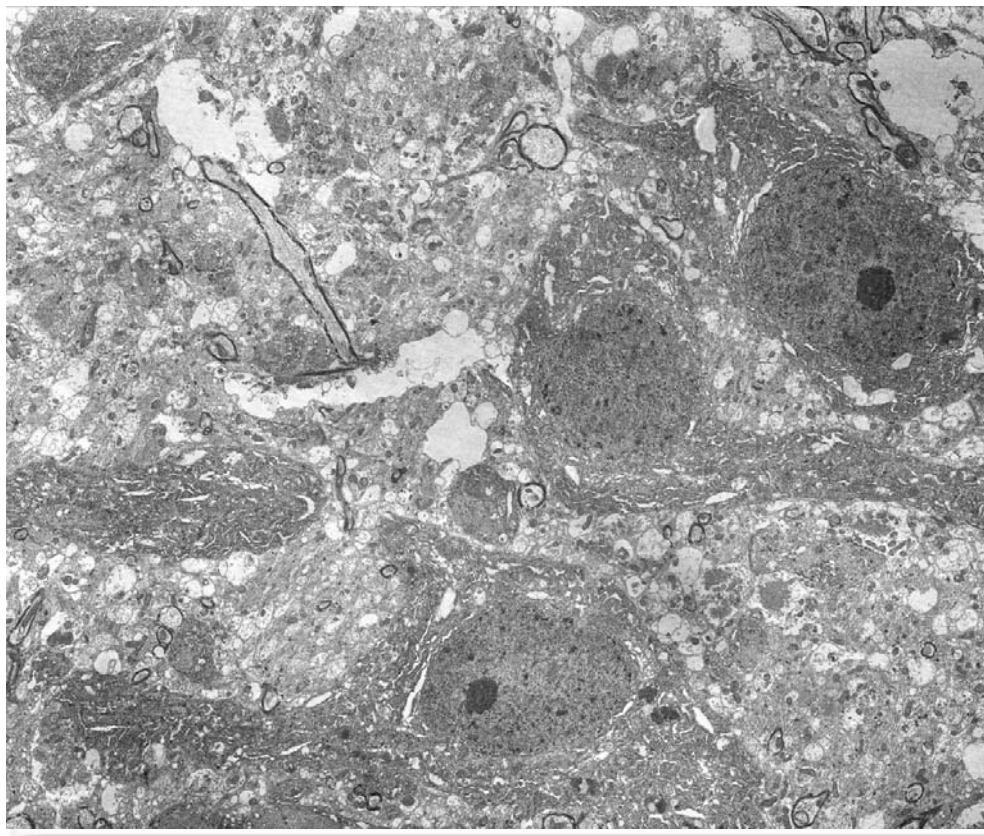


Рис. 6. Гиппокамп крысы с ЭАЭ. Электронограмма.  $\times 3000$ .

Таким образом, однократная подкожная инокуляция энцефалитогенной смеси (ЭГС) в полном адьюванте Фрейнда приводит к развитию мультифокальной демиелинизации и аксональной дегенерации в гиппокампе и фронтальной коре экспериментальных животных. Полученные результаты в целом согласуются с данными ранее проведенного нами морфометрического анализа нейроцитов гиппокампа, а также изучения маркеров программируемой клеточной гибели у больных рассеянным склерозом [11 – 13].

#### **Выводы**

1. В коре головного мозга ЭАЭ вызывает апоптоз нейроцитов, диссеминированный перинейрональный отек мозгового вещества, нарушение структуры большинства аксо-соматических синапсов, демиелинизацию нервных проводников с признаками фрагментации

нейрофибрилл.

2. В гиппокампе однократная подкожная инокуляция ЭГС в полном адьюванте Фрейнда приводит к развитию некробиотических изменений нейронов с нарушением структуры митохондрий (увеличение размеров, фрагментация наружной мембраны, разрушение крист), нарушению нейрофиламентной организации миелиновых нервных волокон, изменениям перипитов стенок венул, формированию периваскулярного отека.

**Перспективы дальнейших исследований** связаны с оценкой влияния курсовой нейропротективной терапии цитиколином на индуцированные экспериментальным аллергическим энцефаломиелитом процессы демиелинизации и аксональной дегенерации в коре головного мозга и гиппокампе.



## Литературні джерела References

1. Shmidt TE. [Multiple sclerosis: epidemiology, risk factors, pathogenesis, clinical features and progression (according to the materials of the 29th Congress of ECTRIMS)]. Neurological journal. 2014;19(1):49-54. Russian.
2. Gusev EI, Boiko AN, Kolyak EV, Karalkin AV, Kamchatnov PR, Martynov MYu. [The impact of microcirculation dysfunction on the clinical presentations of multiple sclerosis in patients above 45 years and the possible ways of correction of the vascular pathology]. Zhurnal nevrologii i psikiatrii imeni S S Korsakova. 2008;108(5):25-31. Russian.
3. Reichardt HM, Luhder F. The ambivalent role of apoptosis in experimental autoimmune encephalomyelitis and multiple sclerosis. Curr. Pharm. Des. 2012 18(29):4453-64. Cited in: PubMed; PMID:22612741
4. Sych NS. [Pathogenetic aspects of multiple sclerosis]. Ukrainskyi medychnyi chasopys. 2012;(2):130-1. Ukrainian
5. Dzyak LA. [Pathogenetic aspects of multiple sclerosis]. NeuroNews. Neuropsychiatry and neuropsychiatry. 2013;4:27-34. Russian.
6. Nefedov AA, Mamchur VI, Kharchenko YV. [Modelling and evaluation of experimental allergic encephalomyelitis]. Bulletin of problems biology and medicine. 2014;(4, Part 2):205-8. Ukrainian.
7. Serebryanaya NB, Karpenko NM, Zhitnulin YuL, Bisaga GN, Abdurasulova IN. [Study of protective effect of ferrovir in treatment of acute experimental allergic encephalomyelitis]. Cytokines and Inflammation. 2010;9(1):33-8. Russian.
8. Reynolds ES. The use of lead citrate at high pH as an electron-opaque stain in electron microscopy. J Cell Biol. 1963 Apr;17:208-12. Cited in: PubMed; PMID:13986422.
9. Sarkisov DS, Perov YuL, editors. [Microscopic technique: a guide]. Moscow: Meditsina; 1996. 544 p. Russian.
10. Weakley BS, author; Viktorov IV, translator; Poliakov VYu, editor of Russian edition. [A beginner's handbook in biological electron microscopy]. Moscow: Mir; 1975. 336 p. Russian.
11. Prineas JW, Parratt JD. Oligodendrocytes and the early multiple sclerosis lesion. Ann Neurol. 2012 Jul;72(1):18-31. doi: 10.1002/ana.23634.
12. Caprariello AV, Mangla S, Miller RH, Selkirk SM. Apoptosis of oligodendrocytes in the central nervous system results in rapid focal demyelination. Ann Neurol. 2012 Sep;72(3):395-405. doi: 10.1002/ana.23606.
13. Mc Guire C, Beyaert R, van Loo G. Death receptor signalling in central nervous system inflammation and demyelination. Trends Neurosci. 2011 Dec;34(12):619-28. doi: 10.1016/j.tins.2011.09.002.

### **Нефьодов О.О., Мамчур В.Й., Твердохліб І.В. Особливості ультраструктури фронтальної кори і гіпокампу щурів за умов експериментального алергічного енцефаломієліту.**

**Реферат.** Метою роботи було визначення ступеня змін ультраструктури фронтальної кори та гіпокампу щурів за умов експериментального алергічного енцефаломієліту. Встановлено, що дана патологія сприяє формуванню вогнищ демієлінізації та аксональної дегенерації, викликаючи апоптоз нейронів 2-го і 3-го шарів кори головного мозку, дисемінований перинейрональний набряк фронтальної кори, порушення структури більшості її аксо-соматичних синапсів, демієлінізацію нервових провідників з ознаками фрагментації нейрофібрил. При цьому в гіпокампі у частини нейронів реєструється стан апоптозу, або ознаки некробіотичних змін з порушенням структури мітохондрій (збільшення розмірів, фрагментація зовнішньої мембрани, руйнування крист), відсутність характерної нейрофіламентної організації мієлінових нервових волокон, ознаки некробіотичних змін перикитів у складі стінок венул, оточених значними за площею ділянками периваскулярного набряку.

**Ключові слова:** експериментальний алергічний енцефаломієліт, фронтальна кора, гіпокамп, ультраструктурні зміни.